Aus der chirurgischen Universitätsklinik Basel
(Vorsteher: Prof. Dr. C. Henschen)

Zur Diagnose und Therapie des partiellen Magenvolvulus

Inaugural-Dissertation

zur Erlangung der Doktorwürde der Zahnheilkunde

der Hohen Medizinischen Fakultät
der Universität Basel

vorgelegt von

Karl Sutter
Basel

Leipzig
Verlag von F. C. W. Vogel
1928

Aus der chirurgischen Universitätsklinik Basel
(Vorsteher: Prof. Dr. C. Henschen)

Zur Diagnose und Therapie des partiellen Magenvolvulus

Inaugural-Dissertation

zur Erlangung der Doktorwürde
der Zahnheilkunde

der Hohen Medizinischen Fakultät
der Universität Basel

vorgelegt von

Karl Sutter
Basel

Leipzig
Verlag von F. C. W. Vogel
1928

Von der medizinischen Fakultät Basel
genehmigt auf Antrag von
Prof. Dr. *C. Henschen.*

R. UNIV.
BIBLIOTHEEK
LEIDEN

Meinen lieben Eltern

in Dankbarkeit gewidmet.

Digitized by the Internet Archive
in 2026

https://archive.org/details/IA41546714_0075

Unter Volvulus des Magens versteht man eine Achsendrehung dieses Organes, die je nach dem Grad der Drehung zum vollständigen oder teilweisen Verschluß meist der Cardia und des Pylorus und damit zu mehr oder weniger schweren Folgeerscheinungen führt. Im Zusammenhang mit der relativen Seltenheit dieser Erkrankung mag stehen, daß über die Vorbedingungen für das Zustandekommen wie über den Mechanismus der Drehung und über das klinische Bild lange Zeit wenig Klarheit herrschte, und daß demzufolge die Diagnostik und die Therapie wenig ausgebaut werden konnten. Es soll versucht werden zu zeigen, wie weit heute diese Fragen geklärt erscheinen, wie weit insbesondere die Frage bezüglich der Möglichkeit einer Diagnose und einer erfolgreichen Behandlung beantwortet werden kann.

Die Anregung zu diesen Ausführungen gab ein Fall von Volvulus eines Sanduhrmagens, der im Kantonspital St. Gallen beobachtet werden konnte und der namentlich in diagnostischer und therapeutischer Hinsicht besonderes Interesse bietet.

Frau M.-T., Hausfrau, 37 J., am 4. 7. 24 unter Erscheinungen eines hochsitzenden Ileus auf die chir. Abt. eingeliefert. Ihre Mutter mit 42 J. an Magenblutung, der Vater mit 56 J. an unbekannter Krankheit gestorben. Vier Geschwister gesund; sechs, wovon drei sehr früh, gestorben. Ist immer magenleidend gewesen und wurde deshalb schon vor 20 J. hier auf der med. Abt. behandelt. Vor 15 J. starke Magenblutung, worauf die Beschwerden nie mehr ganz zurückgingen. Vor 7 W. von neuem große Magenbeschwerden, zuerst ohne Erbrechen. Vor 24 St. Steigerung der Schmerzen, am heftigsten im l. Epigastrium wenig über Nabelhöhe und 1—2 Querfinger neben der Medianlinie; später auch im Epigastrium. Als Erbrechen auftrat, Überführung ins Spital.

Bei der Abtastung unteres Abdomen weich, oberes wenig gespannt, etwas ballonartig vorgewölbt und überall druckempfindlich. In der Medianlinie zwischen Nabel, Proc. xiph. und von da nach r., wo undeutliche Resistenz gefühlt wird, ist Druckempfindlichkeit größer. Sonst im Abdomen keine Resistenzen oder abnorme Dämpfungen; auch Darmsteifungen nicht beobachtet.

Durchleuchtung: im Magen großes Quantum Nüchternsekret mit hochgelegenem horizontalen Flüssigkeitspiegel und kleiner Magenblase. Dünn- und Dickdarm weisen mäßige Gasfüllung auf. Bei Einnahme der Kontrastmahlzeit stellt sich der Magen als steiler, ganz l. der Wirbelsäule gelegener Sack mit schlaffem Tonus dar. Die Regio pylorica scheint ungefüllt, die pyloruswärts gerichtete Kontur des Magens scharf vertikal abgesetzt, mit nach unten ausgezogenem, trichterförmigen Ansatz. Weder an der großen noch an der kleinen Kurvatur für Ulcus oder Ca. sprechende zirkumskripte Wandveränderungen sichtbar; ebensowenig deutlich erkennbare Peristaltik (Abb. 1).

Abb. 1.

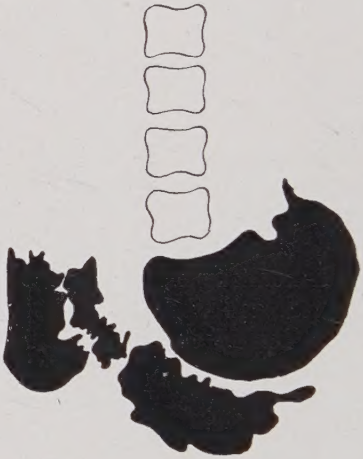

Abb. 2.

Eine Entleerung des Magensackes während der 30 Min. dauernden Beobachtung nicht festzustellen. 12 St. p. c. Sack entleert. Zu dieser Zeit ist ein als dilatierter unterer Magenabschnitt zu deutender, mit dem unteren Pol bis zum Kreuzbein reichender schlaffer Sack gefüllt, der an seinen Konturen ebenfalls keine Wandveränderungen erkennen läßt und nach proximal, entsprechend dem Ansatz des oberen Sackes, einen ausgezogenen Fortsatz aufweist (Abb. 2).

Es handelt sich um einen organisch zweigeteilten Magen, dessen Kommunikation durch eine Art Ventilverschluß periodisch unterbrochen ist. Dieser Zustand kann bedingt sein entweder durch einen Sanduhrmagen mit stark spastischem, zeitweise totalen Verschluß an der Stelle der Stenose oder durch einen Volvulus ventriculi.

Operation: Laparatomieschnitt vom Proc. xiph. bis zum Nabel. Der vorliegende Magen zeigt etwas oral zwischen erstem und zweitem Drittel eine tiefe ringförmige Schnürfurche, welche zwischen den beiden Magenabschnitten eine höchstens zweifrankenstückgroße Passage offen läßt. An der kleinen Kurvatur

nahe dem Pylorus eine 8 cm lange und bis zwei Querfinger breite, derbe, callöse Infiltration. Es gelingt, den großen, voluminösen unteren Teil des Magens nach oben zu schlagen und auf diese Weise eine Abknickung in der Schnürfurche zu erreichen. Es ist wahrscheinlich, daß das Ileusbild durch diesen Vorgang zustande kam, worauf der Volvulus durch die Füllung mit Bariumbrei bei der radiologischen Untersuchung sich spontan reponierte. Diese Annahme erscheint um so berechtigter, als der Magen durch hochgradige Ptose und große Beweglichkeit des Pylorus eine abnorme Exkursionsfähigkeit aufweist. Die distalen $^2/_3$ des Magens werden einschl. des Anfangsteils des Duodenum mobilisiert. Die oben beschriebene callöse Ulcusplatte an der kleinen Kurvatur setzt sich auf die hintere Magenwand fort und ist in das Pankreas hinein perforiert und um die Perforationstelle herum allseitig verwachsen. An der hinteren Magenwand ein zweites, nicht perforiertes anscheinend vernarbtes Ulcus von ungefähr Einfrankenstückgröße. Resektion von $^2/_3$ des Magens; Einpflanzung des Duodenumstumpfes in die vordere Wand des blind verschlossenen Magenstumpfes einen Querfinger proximal von der Magenverschlußstelle, End-zu-Seit (vordere Gastro-Duodenoanastomose).

Histologische Untersuchung des resezierten Magens ergab keine malignen Veränderungen.

Die Pat. erholte sich rasch. Nach 16 T. geheilt entlassen.

Es handelte sich um einen Volvulus des Pylorusteiles eines Sanduhrmagens, dessen Diagnose klinisch gestellt, auf radiologischem Wege bestätigt werden konnte und der durch Magenresektion nach *Kocher* geheilt wurde. Eine spastische Verschlußkrise oder eine plötzliche Verpfropfung der Sanduhrenge des Magens durch grobe Speisebröckel waren auszuschließen; der Volvulus ließ sich am bloßgelegten Magen in situ leicht wieder herstellen.

Wir lassen zunächst eine Übersicht über die Volvulusliteratur folgen.

Frühere Zusammenstellungen finden sich in den größeren Arbeiten von *Borchardt* 1904, *Payer* 1909, *Mühlfelder* 1910, *v. Haberer* 1912, *Kocher* und *Richter* 1914.

Es scheint geboten, zunächst die mit Hernia diaphragmatica komplizierten Fälle, die häufig beschrieben worden sind, auszuschalten. Es würde sonst der Vergleich unseres Falles mit den bisher bekanntgegebenen erschwert.

Wir begnügen uns damit, auf die von *Payer*, neuerdings von *Boysen* zitierten Fälle, zu denen seit *Boysens* Zusammenstellung noch einige hinzugekommen sind, hinzuweisen: *Böhm, Chambrelet* und *Princeteau, Cordier, Daxenberger, Deinert, Fisher, Johnson* und *Permann, Kaufmann, Mauclaire, Naumann, Hamdi, Hildebrand* und *Hess, Hirsch, Wiedenmann, Winkfield, Mackenzie* und *Battle, Roussy* und *Boudet, Closky, Wieting, Heidenhain, Willet, Chrétien, Iselin, Dubs, A. W. Meyer*. Ebenso möchten wir die beiden Fälle von Volvulus ventriculi bei Eventratio diaphragmatica, die *Wilke* und *Oltmann* beschrieben haben, unberücksichtigt lassen.

Seit dem ersten, durch *Berti* 1866 bekanntgewordenen Fall konnte *Payer* 1909 nur 22, *Kocher* 1914 nur 28 Fälle zusammenstellen, wobei allerdings keine dieser Zusammenstellungen vollständig war.

Seit 1914 ist die Volvulusliteratur bedeutend bereichert worden; wir haben darin 58 Fälle von Volvulus ventriculi beschrieben gefunden.

Die Auszüge aus den Krankengeschichten sind in den folgenden Tabellen in chronologischer Reihenfolge zusammengestellt. Es wurden dabei die für einen Vergleich mit unserem Falle wichtigen Momente in erster Linie berücksichtigt: die Vorgeschichte und die klinischen Symptome, der Röntgenbefund, die klinische Diagnose, der Operationsbefund, die operativen Maßnahmen, der Verlauf und schließlich der Sektionsbefund, wo der Ausgang ein tödlicher war (s. Tabelle).

Für das Zustandekommen des Magenvolvulus sind in erster Linie die Lage und die Beweglichkeit des Magens von Bedeutung.

Normalerweise hängt die Lage in hohem Grade vom Geschlecht und Alter, von der Form des Brustkorbes und seiner Apertur und von der Gestalt des Bauches ab. Der Magen des Erwachsenen kann entweder vertikal stehen, oder der obere Teil kann vertikal und der untere horizontal oder ansteigend gelagert sein, oder es kann schließlich der ganze Magen schräg liegen.

Die Mobilität des Magens ist unter normalen Verhältnissen nicht groß. Die Cardia ist wenig beweglich durch ihren Zusammenhang mit dem Diaphragma und den beiden Seitenbändern, dem Lig. phrenicogastricum und dem Lig. hepatogastricum. Der Pylorus erscheint dagegen relativ frei. Seine Beweglichkeit ist hauptsächlich abhängig von der Form, der Länge und der Richtung des Lig. hepatoduodenale; vermindert wird sie, wenn ein Lig. pyloropancreaticum oder einer Lig. hepatopyloricum vorhanden ist.

Auch das Alter, der Ernährungszustand und die Bauchform haben Einfluß auf die Mobilität des Pylorus. Der weitaus beweglichste Teil des Magens ist der Fundus (*Maksimowitsch*). Physiologisch kommt denn auch bei der Nahrungsaufnahme eine Bewegung des Magens in dem Sinne zustande, daß der Fundus mit der zunehmenden Füllung nach vorn und oben gedreht wird (*Kußmaul, Leven* und *Barret, Simmonds*).

Für die Entstehung eines Volvulus scheint nun eine abnorm vergrößerte Beweglichkeit des Magens Voraussetzung zu sein. Eine solche kann verursacht werden durch bestimmte pathologisch-anatomische Veränderungen am Magen selbst oder im Bereiche seiner Nachbarorgane.

In fast allen Fällen von Magenvolvulus wurde mehr oder weniger stark ausgeprägte Gastroptose, häufig verbunden mit allgemeiner Enteroptose, beobachtet, bedingt durch hochgradige Erschlaffung, Fehlen oder Zerreißen der Aufhängebänder, große Beweglichkeit der Cardia und namentlich des Pylorus und des Duodenums unter gegenseitiger Annäherung dieser beiden Punkte.

Leichenversuche, wie sie *Borchardt, Neumann, Dujon, v. Haberer, Hermes, Tuffier* und *Jeanne* und in neuerer Zeit *Modiano* und *Siegel* ausgeführt haben, bei denen ein Volvulus des Magens immer nur nach Durchtrennung oder Mobilisation der Befestigungsbänder herbeigeführt werden konnte, scheinen die Richtigkeit dieser Auffassung zu beweisen. Auch bei dem erst 2j. Kinde, bei dem *Siegel* einen Volvulus beobachten konnte, waren die Ligg. hepatogastricum und hepatoduodenale hochgradig gedehnt, während allein im Falle von *Rosselet* die Ptose nur gering, dagegen das Mesokolon verlängert war und bei *Orth* Gastroptose überhaupt fehlte.

Durch die abnorme Verlängerung des Aufhängeapparates erhält der Magen erst die Möglichkeit, die ausgedehnten Bewegungen zu machen, die für das Zustandekommen eines ausgesprochenen Volvulus notwendig sind. Es erscheint sicher, daß die weitaus meisten Fälle auf Grund dieses pathologisch-anatomischen Zustandes entstehen.

Ferner wird angegeben, daß als weitere Ursachen Dilatation, bzw. atonische Ektasie, wie sie bei Gastroptose häufig vorkommt, und Überfüllung des Magens eine wesentliche Rolle spielen.

Borchardt. Sinjuschin, Türmoos, Kerr, Payer, Modiano beobachteten hochgradige Dilatation.

Eine große Zahl von Fällen kam durch überreichliche Nahrungsaufnahme und Diätfehler zur Auslösung.

Vgl. *Berg* I, *Wiesinger, Pendl, Philippsberg.*

Besonders *Payer* hält die Überfüllung des Magens durch zu reichliche Nahrungsaufnahme oder mangelhafte Entleerung für ein wichtiges ursächliches Moment; denn je größer die Überfüllung des Magens ist, desto ausgeprägter ist auch die physiologische Achsendrehung, durch welche unter geeigneten Umständen ein Volvulus eingeleitet werden kann.

Bei dem Fall, den *Stanischeff* mitteilt, war die Dilatation durch Verlegung des Pylorus durch Parasiten bedingt.

Siegel bezweifelt allerdings, ob eine besonders starke Füllung des Magens einer so großen Exkursionsfähigkeit, wie sie das Zustandekommen eines Volvulus voraussetzt, förderlich sein könnte, und *Weiß*, der in seinem Fall keine Überfüllung des Magens beobachten konnte, glaubt, daß dieselbe weniger für das Entstehen des Volvulus als für die Unmöglichkeit einer spontanen Rückbildung eine Rolle spiele.

Überfüllung wirkt offenbar rein mechanisch insofern, als eine Massenzunahme des drehenden Teils ein Umkippen begünstigt. Die Magendilatation, wie sie durch Luftschlucken entstehen kann, scheint noch am ehesten einen Volvulus begünstigen zu können, da der Magen dadurch einen gewissen Auftrieb erhält. Im übrigen mag die hochgradige Dilatation, wie sie so häufig beobachtet werden konnte, in vielen Fällen nicht Ursache, sondern Folge des Volvulus gewesen sein.

Auch dem Füllungszustand des Colon transversum wird eine große Bedeutung beigemessen.

Vgl. *Pendl, Spivac, Payer, Desternes* und *Baudon.*

Jedenfalls spielt die Überfüllung des Darmes mit Gasen als Folge von Verdauungstörungen eine wesentliche Rolle insofern, als dadurch die Achsendrehung im physiologischen Sinne stark vermehrt wird.

Laszlo, v. Haberer, Richter, Reinecke und *Siegel* weisen allerdings darauf hin, daß in ihren Fällen keine Blähungen der Därme bestanden haben.

Nr.	Autor u. Jahr	Geschlecht	Alter	Vorgeschichte und klin. Symptome	Röntgenbefund	Klin. Diag.
1	*Berti* 1866	Frau	60	Plötzliche heftige Magenschmerzen nach Mahlzeit mit Erbrechen alles Genossenen. Tympanismus, Kollaps. Sichtbarer Tumor in l. Regio hypochondraca und im l. Epigastrium.	—	Darmverschluß zwischen Pylorus und Choledochuseintritt.
2	*Mazzotti* 1874	Frau	50	Tbc. pulm., heftiger Husten. Bei Hustenanfall Magenbeschwerden, die während 5 Mon. bis zur Spitalaufnahme zunahmen.	—	—
3	*Dini* 1879	Frau	42	Seit einiger Zeit Magenschmerzen nach den Mahlzeiten. Während der Arbeit in gebückter Stellung plötzlich heftige Magenschmerzen. Erbrechen jeder Nahrung. Kollaps. Sichtbare elastische Geschwulstbildung im l. o. Quadranten des Abdomens. Tympanismus.	—	—
4	*Langerhans* 1888	Frau	47	Seit vielen J. magenleidend. Plötzlich Leibschmerzen und Erbrechen.	—	—
5	*Collischon* Fall I 1888	Frau	43	Symptome eines hochsitzenden Darmverschlusses.		—

Operationsbefund	op. Maßnahmen	Ausgang	Sektionsbefund
—	—	Exitus	Magen dilatiert, um transversale Achse gedreht. Pylorus und Cardia einander genähert, verschlossen. Colon transv. zwischen Magen und Leber gelagert. Milz und Pankreas bis zur Blase deszendiert. Milz zweimal um ihre Achse von l. nach r. gedreht.
—	—	Exitus	Achsendrehung der 2. Hälfte eines Sanduhrmagens. Am pylorischen Teil Adhäsionen. Nach deren Durchtrennung spontane Reposition. Durch starke Kontraktion abnorm stark entwickelter transversaler Muskelfasern in der Mitte des Magens entstand ein Sanduhrmagen. Durch Adhäsionen Magen in pathologischer Lage fixiert, die Volvulus begünstigte.
—	—	Exitus	Große Kurvatur, bis zur Symphyse reichend, wo sie eine Knickung macht mit Achsendrehung von r. nach l. Der pylorische Teil liegt auf dem kardialen. Lig. phrenolien. gerissen. Lig. gastrohepat. und gastrocol. stark gedehnt. Magen stark dilatiert. Ulcera an der hinteren Magenfläche. Durch gebeugte Stellung Herabdrängung der Milz ins Becken. Milz zog den kardialen Teil des Magens mit nach unten. Durch diese Stellung wurde Volvulus sehr begünstigt.
—	—	Exitus	Chronische Ulcera. Sanduhrmagen. Pylorischer Teil um 180° nach oben geschlagen. Peritonitischer Strang verbindet vordere Bauchwand mit der Stelle der Stenose. Strang geschrumpft. Nach dessen Durchtrennung Reposition leicht.
—	—	Exitus	Kleine Kurvatur in ihrer Mitte durch Bindegewebsstränge am l. Leberlappen fixiert. Leber deszendiert. An der Insertionstelle des Stranges Knickung. Pylorischer Magenteil nach oben gedreht. Volvulus verursacht durch Zug, den der Strang beim Descensus der Leber auf die kleine Kurvatur ausübte.

Nr.	Autor u. Jahr	Geschlecht	Alter	Vorgeschichte und klin. Symptome	Röntgenbefund	Klin. Diag.
6	*Collischon* Fall II 1888	Frau	34	Starke Schmerzen in r. Unterbauchgegend.	—	Darmverschlingung
7	*Saake* 1893	Frau	67	Hartnäckige Magenbeschwerden. Kachexie, Sanduhrmagen. Stets Druckgefühl nach Mahlzeiten, selten Erbrechen, keine Schmerzen.	—	Striktur im oberen Verdauungskanal
8	*Birch-Hirschfeld* Fall I 1895	Frau	54	Stürmische Erscheinungen einer inneren Einklemmung.	—	—
9	*Birch-Hirschfeld* Fall II 1895	—		—	—	—
10	*Berg* Fall I 1897	Mann	41	Seit 3 J. oft Magenschmerzen nach den Mahlzeiten. Zweimal sehr heftige Anfälle. Nach reichlichem Essen neuer Anfall. Erbrechen. Aufblähung im l. Hypochondrium und im Epigastrium. Empfindlichkeit. Tympanismus. Sonde dringt bis $47^1/_2$ cm. Erbrechen jeder Nahrung.	—	Volvulus ventriculi
11	*Berg* Fall II 1897	Frau	45	Mitunter leichte Magenbeschwerden nach den Mahlzeiten. Häufig starke Blähungen und leichte Koliken. Im letzten Halbjahr im Gefolge von reichlichen Mahlzeiten zweimal plötzlich heftige Schmerzanfälle im Epigastrium, die zu Erbrechen führten und nach 24 St. schwanden. Vor 14 T. plötzlicher Anfall unter den gleichen Erscheinungen. Erbrechen, dann Schluckbeschwerden, schließlich Unmöglichkeit des Schluckens. Kein Kollaps. Puls annähernd normal. Temp. 37,5°, wenig Schmerz, Bauchdecken gespannt, nicht empfindlich. Im Epigastrium Tumor, Magensonde dringt 50 cm tief. Nach 3 T. Magenspülung möglich. Tumor fast ganz geschwunden.	—	Volvulus ventriculi

Operationsbefund	op. Maßnahmen	Ausgang	Sektionsbefund
—	—	Exitus	Magen stark aufgetrieben, steil aufgerichtet, halb um seine Achse gedreht. Hintere Magenfläche nach vorn gedreht, von stark gespanntem Netz überzogen. Milz im kleinen Becken, frei beweglich, stark ausgezerrtes Mesenterium der Milz. Senkung der Milz ins kleine Becken zerrte den kardialen Magenteil herab.
—	—	Exitus	Sanduhrmagen. Pylorischer Teil um frontale und zugleich vertikale Achse gedreht, mit der Konvexität nach vorn. Pylorus und Cardia einander stark genähert. Drei verschieden große Ulcera, darunter ein Ca.
—	—	Exitus	15 cm oberhalb des Pylorus tief einschnürende Ulcusnarbe, um diese der erweiterte Pylorusteil vollständig um seine Achse gedreht.
—	—	Exitus	Hochgradiger Sanduhrmagen mit Achsendrehung des Pylorusteils.
Stark dilatierter Magen, nach vorn umgeschlagen, vom Omentum majus bedeckt. An zwei Stellen Punktion: 3 l Flüssigkeit. Darauf erst Reposition möglich. Colon transv. zwischen Magen und Leber. Omentum minus schlaff. Kleine Kurvatur sehr tiefstehend.	—	Heilung	—
Magen nach hinten durch ein Loch im Omentum minus geschlüpft. An der Cardia höckerige, harte Geschwulst, die Pylorus und Cardia durch Retraktion einander genähert hat.	—	Heilung. Dann Erscheinungen von Ösophagusstenose. Exitus an Tbc. pulm.	An der Cardia ein Ulcustumor. Ganze hintere Magenwand adhärent.

Nr.	Autor u. Jahr	Geschlecht	Alter	Vorgeschichte und klin. Symptome	Röntgenbefund	Klin. Diag.
12	*Wiesinger* 1901	Mann	41	Plötzliche Erkrankung nach reichlichem Frühstück unter Erscheinungen von Ileus. Erbrechen, Verstopfung, Auftreibung. Schmerzen im l. Hypochondrium. Erbrechen sistiert, dagegen bestehen Würgbewegungen fort. Alles Genossene wird sofort regurgitiert. Nach 4 T. mannskopfgroßer, gespannter, unverschiebbarer Tumor.	—	Pankreaszyste
13	*Dujon* 1903	Kind	5	Innert 1 J. 2—3 Anfälle von Magenbeschwerden mit Erbrechen. Vor 8 T. neuer Anfall. Kollaps.	—	Hochsitzender Ileus mit Tumor im Abdomen
14	*Pendl* 1904	Mann	63	Nach reichlichem Essen heftige Flatulenz; Leibschmerzen und Windsperre.	—	—
15	*Borchardt* 1904	Mann	44	Plötzlich heftige Magenschmerzen anschließend an ein Trauma. Hatte sich mit großem Schlüssel gegen die Magenwand gestoßen. Einmal Erbrechen. Stuhl- und Windverhaltung. Starke Auftreibung des Epigastrium und l. Hypochondrium. Bei Sondierung Magen leer.	—	Aortenaneurysma
16	*Neumann* 1906	Frau	34	Schwerster Ileus, Facies peritonitica, fortwährendes Aufstoßen und Würgen, kein Erbrechen, kaum fühlbarer Puls. Abdomen stark aufgetrieben, abhängige Partien Dämpfung, über der Auftreibung Tympanismus. Magenschlauch entleert nichts. Zustand hat vor 36 St. begonnen		Volvulus des Sigma rom.

Operationsbefund	op. Maßnahmen	Ausgang	Sektionsbefund
Punktion und Incision des Magens, wobei 4 l Flüssigkeit entleert werden. Danach wird erkannt, daß Magen den Tumor gebildet hat. Dieser um 180° um seine Achse gedreht, durch Adhäsionen fixiert. Cardia und Pylorus verschlossen. Colon transv. zwischen Magen und Leber. Reposition nach Lösung der Adhäsionen.		Heilung.	
Probelaparatomie.	—	Exitus in tabula.	Magen dilatiert und um Längsachse um 180° gedreht. Hinterseite nach vorn gedreht. Cardia und Pylorus völlig verdreht. Omentum majus und Lig. gastrolien. abgerissen. Colon transv. zwischen Leber und Magen.
Flach gewölbter Tumor von Netz bedeckt, durch stark dilat. Magen bedingt. Querkolon über dem Magen verlaufend. Nach Punktion Reposition des um 270° nach vorn und oben und wieder nach hinten und unten gedrehten Magens. Omentum minus, Mesokolon, Querkolon sehr lang. Lig. gastrocol. kurz und dick.	Gastroptose	Heilung	
Magen ektatisch, in schräger Vertikalstellung. Wand aufs äußerste gespannt, blaurot. Zwerchfellkuppe weit emporgedrängt. Magen darin wie „festgemauert“. Inzision: Gas entweicht, Magen sinkt zusammen. Diag.: durch Zirkulationstörungen bedingte Magenektasie. Post op. bald wieder Meteorismus.	—	Exitus unter den Erscheinungen des mech. Herztodes	Drehung des Magens um 180° um annähernd horizontale Achse, so daß der hintere obere Quadrant des Magens sich an der Stelle des Pylorus findet. Colon transv. unterhalb des Magens
Sehr großer, mit Flüssigkeit gefüllter Tumor, der fast die ganze Bauchhöhle ausfüllt. Die vordere Fläche durch nach unten konvexe Furche in einen oberen größeren und einen unteren kleineren Abschnitt geteilt, letzterer netzfrei. Netzplatte (Omentum minus) bedeckt die	Gastroenterostomia antecolica ant.	Heilung	

Nr.	Autor u. Jahr	Geschlecht	Alter	Vorgeschichte und klin. Symptome	Röntgenbefund	Klin. Diag.
				und hat sich fortwährend verschlimmert. Nach der Op. ergänzte Anamnese ergibt, daß schon seit 15 J. Magendrücken und Gefühl der Völle nach dem Essen bestanden und daß in letzter Zeit schon einmal ein ähnlich schwerer Anfall aufgetreten war. Nach dem ersten Anfall nach Erbrechen Schwinden der Beschwerden.		
17	*Sinjuschin* 1906	Mann	55	Plötzlich Schmerzen im Epigastrium und einmal Erbrechen. Epigastrium leicht aufgetrieben und sehr schmerzhaft. Kollaps.	—	Volvulus ventriculi
18	*Niosi* 1907	Frau	38	Schmerzen und Erbrechen nach den Mahlzeiten seit dem 19. J. Seit einiger Zeit besonders heftige Anfälle. Geschwulst in der l. oberen Bauchgegend. Bei Palpation Schmerz. Kompakte Nahrung wird erbrochen, Flüssigkeit nicht.	—	Pylorusstenose mit Magenektasie und Ulcera (Sanduhrmagen?)
19	*Hahn* 1907	—		—		
20	*Kaufmann* 1907	Frau	56	Inkarzerationserscheinungen.	—	—
21	*Delangre* 1907	Mann	—	Plötzlich Ileuserscheinungen nach einer Mahlzeit.		

Operationsbefund	op. Maßnahmen	Ausgang	Sektionsbefund
obere Partie, des Fundus, der um eine schräg von l. hinten oben nach r. unten vorn verlaufende Achse eine Drehung an der hinteren Bauchwand von l. nach r. und eine solche entlang der unteren Leberfläche und dem Zwerchfell von o. nach u. gemacht hat. Er ist über die kleine Kurvatur und die Pars transv. sup. duodeni hinweg so weit nach vorn getreten, als es das außerordentlich gedehnte Omentum minus zugelassen. Abnorm bewegliche Pars transv. sup. duodeni nach unten gerichtet und abgeknickt, um 180° gedreht und vollständig verschlossen. Reposition, Entleerung mehrerer Liter schwarzer Flüssigkeit durch Aushebern.			
Magen, von gespanntem Omentum majus bedeckt, um 180° nach vorn umgeschlagen, so daß Pylorus nach l. und oben ragt. Querkolon oberhalb des Magens verlaufend. Reposition erst nach Entleerung durch Inzision möglich.	—	Exitus	Ulcus rotund. an der kleinen Kurvatur nahe der Speiseröhre. Gastroptose. Dilatatio ventriculi.
Sanduhrmagen. Pylorischer Teil um 180° nach vorn oben gedreht, durch ein Loch im Lig. gastrohepat. nach unten durchgetreten. Drehung um Pylorus und Insertionsstelle eines derben Narbenstranges, der Magen mit vorderer Bauchwand verbindet. Leichte Pylorusstenose, deutliche Gastroptose.	Gastroenteroanastomosis post. am pylorischen Teil	Heilung	—
Volvulus des pylorischen Teils eines Sanduhrmagens mit Schlitzbildung im Mesokolon, kleinem Netz und Lig. gastrocol.	—	—	—
—	—	Exitus	Ein der kleinen Kurvatur aufsitzendes, 2,325 kg schweres Fibromyom des Magens hatte sich bis zum Beckeneingang gesenkt und den Magen um seine Längsachse gedreht.
Magen in zwei Säcke geteilt: Der obere vom Netz überspannte, größere entsprach der hinteren	Gastropexie	Heilung	—

Nr.	Autor u. Jahr	Geschlecht	Alter	Vorgeschichte und klin. Symptome	Röntgenbefund	Klin. Diag.
22	*Hermes* 1908	Frau	70	Seit 30 J. Magenbeschwerden, die in Intervallen von längstens 14 T. auftraten und nach Erbrechen wieder schwanden. Schon vor 10 J. schwerer Anfall, aber ohne Erbrechen. Jetzt Leibschmerzen, Erbrechen, Stuhl- und Windverhaltung, Kollaps. Unterhalb des Nabels Abdomen aufgetrieben. Tympanismus. Magenspülung möglich, entleert 1 l Flüssigkeit.	—	Ileus
23	*Bonsdorff* 1910	—	—	Häufiges Erbrechen, mäßige Schmerzen, Meteorismus.	—	
24	*Ad. Payer* 1909	Mann	59	Seit einigen J. „Magenkrämpfe“ nach dem Essen. Kein Erbrechen. Plötzlich nach einer Mahlzeit heftiges Druckgefühl in der Mitte des Epigastrium. Kollaps. Konnte im Beginne des Anfalles noch etwas Flüssigkeit aufnehmen, später nicht mehr. Sinistrocardie. Abdomen abgeflacht. Epigastrium mäßig aufgetrieben. Magensondierung unmöglich. Ausgesprochenes *Faure*sches Symptom.	(Ohne Kontrastmasse) Zwerchfellhochstand und Sinistrocardie	Volvulus ventriculi
25	*Türmoos* 1909	Mann	53	Seit 2 J. Magengeschwür. Früher schon Blutbrechen und exazerbierender Meteorismus. Seit Tagen enorme Schmerzhaftigkeit der Magengegend, fortwährendes Erbrechen, Stuhlverhaltung.	—	Undurchgängigkeit des Pylorus durch Narben oder Volvulus des Pylorus

Operationsbefund	op. Maßnahmen	Ausgang	Sektionsbefund
Magenwand plus Lig. gastrohepat., der untere nach oben und hinten gelagerte der vorderen Magenwand plus große Kurvatur plus Colon transv., während eine beide Säcke trennende Kurve die kleine Kurvatur ist. Nach Entleerung von 21 Flüssigkeit durch Punktion Reposition.			
Tumor, der bis ins Becken reicht, bedingt durch Sanduhrmagen, dessen pylorischer Teil isoperistaltisch um seine Achse um 360° gedreht und durch einen 12 cm langen und 5 cm breiten Schlitz im Mesokolon, durchgetreten ist. Querkolon über dem Magen verlaufend.	*Witzel*fistel am Pylorus	Konnte in leidlichem Kräfteznstand erhalten werden	—
Colon transvers. mit Omentum hoch unter das Diaphragma heraufgeschlagen. Magen um Längsachse gedreht. Flex. coli hep. und lien. bilden Fußpunkte. Reposition.	Typhlostomie	—	—
Resistenz im Epigastrium, bedingt durch Magen, der um 180° nach vorn gedreht ist. Reposition. Starke Gastroptose, Pylorus gesenkt, dieser und Cardia einander genähert.		Exitus 24 St. p. op. an akuter Herzschwäche	Fettige Degeneratio cordis, im übrigen gleich wie bei der Op.
Magen bildet kindskopfgroße Geschwulst; r. neben dieser stark angespannte Bänder. Kopiöses Erbrechen, infolgedessen Magen etwas zusammenfällt und ein wenig aus der Zwerchfellkuppe nach vorn herausrollt. Pylorusteil nach oben gedreht. Daselbst wird Reposition durch eine harte geschwulstartige Masse an der Flex. coli hep. verhindert. Nach Entwicklung derselben und nochmaligem Erbrechen nimmt Magen die normale Lage ein.	—	—	—

Nr.	Autor u. Jahr	Geschlecht	Alter	Vorgeschichte und klin. Symptome	Röntgenbefund	Klin. Diag.
26	*Mühlfelder* 1910	Frau	20	Seit ca. 1 J. Stiche „in der Seite“, Husten, Gewichtsabnahme, Appetitlosigkeit, Erbrechen nach dem Essen. In der Magengegend keine Vorwölbung noch Resistenz. Gedämpfter Tympanismus. Aufnahme flüssiger Nahrung möglich. Unter steten Magenschmerzen langsamer Kräfteverfall. Epigastrium leicht druckempfindlich. Sinistrokardie. Vorübergehende Besserung bei rektaler Ernährung. Plötzlicher Anfall von Tetanie (Beugung der Unterarme gegen Oberarme, Handgelenke gebeugt und Finger gegeneinander gepreßt) weist auf eine Magenaffektion hin. Kurze Zeit nach einem 2. Anfall Exitus.	—	—
27	*Walther* 1911	Frau	44	In letzter Zeit dyspeptische Beschwerden. Plötzliche Appetitlosigkeit, zunehmende Schwäche, Erbrechen aller Speisen. Keine Druckempfindlichkeit. Blutbrechen. Während 4 T. Stuhlverhaltung.	—	Stenosis pylori acuta, wahrscheinlich durch Ulcus
28	*Hedlund* 1911	Frau	36	Ulcussymptome im 19. J. Seither magenkrank. Völlegefühl und Spannung in der Magengrube. Allmähliche Verschlimmerung. Plötzlich hartnäckiges Erbrechen und Schmerz. Auftreibung des l. Hypochondrium bis zur r. Fossa iliaca. In deren unterem Teil derselben Peristaltik.	—	—
29	*Krimholtz* 1911	Kind	3	Plötzlich heftige Schmerzen im Epigastrium und Brechen alles Genossenen. Magensondierung unmöglich.		Ileus
30	*Tuffier* et *Jeanne* 1912	Mann	55	Seit 4 Mon. dyspeptische Störungen, zunehmende Schwäche. Plötzlich Erbrechen alles Genossenen. Abdomen weich, nicht empfindlich, ohne Resistenz.	—	—

Operationsbefund	op. Maßnahmen	Ausgang	Sektionsbefund
—	—	Exitus	Großes Netz nach oben umgeschlagen, geschrumpft, zwischen Leber und Magen verwachsen. Im l. Hypochondrium Magen, dessen Form einer Sechs gleicht: Anfangsbogen entspricht Ösophagus, der Punkt, an welchem sich der Bogen nach r. wendet, der Cardia und dem Fundus, der wiederaufsteigende Bogen der großen Kurvatur, der nach l. umbiegende und über dem Anfangsbogen liegende der kleinen Kurvatur und dem Pylorus. Cardia liegt tiefer als der Pylorus. Fundus nimmt den tiefsten Punkt ein. Hintere Fundusfläche der vorderen Bauchwand zugekehrt. Abnorme Öffnung in der Bursa omentalis. Magen gewaltig gedehnt. Durch kräftigen Zug am Ansatz des großen Netzes Reposition, wobei Rückdrehung um kleine Kurvatur als Achse erfolgt. Lig. gastrolien. verdreht.
Maximal dilatierte Dickdarmschlingen. Megacolon congenitum. Magen abnorm klein. Pylorus frei. Kollaps, der nicht behoben werden kann. Abbruch der Op.	—	Exitus	Die sehr langen Dickdarmschlingen bedecken den Magen. Eine davon ist gedoppelt ca. 20 cm lang durch einen Schlitz im Mesenterium des Sanduhrmagens hindurchgeführt. Distaler Magenteil um 360° gedreht, klein. Cardiateil hochgradig dilatiert. Reposition möglich.
Sanduhrmagen. Pylorischer Teil fast um 360° in isoperistaltischem Sinne gedreht und durch einen Schlitz im Omentum minus in die Bursa omentalis ausgetreten. Cardialer Teil stark dilatiert, mit dem pylorischen Teil einen Winkel von 90° bildend.	*Witzel*fistel am Pylorus	Exitus 1 St. p. Op.	—
Magen stark dilatiert, zyanotisch, von oben nach unten um 180° gedreht.	Reposition	Heilung	—
Magen um transversale Achse gedreht. Nach Lösung von Adhäsionen Reposition.	Gastroenterostomie	Exitus	Multiple tuberkulöse Herde. Lebercirrhose. Nierensklerose. Magen normal.

Nr.	Autor u. Jahr	Geschlecht	Alter	Vorgeschichte und klin. Symptome	Röntgenbefund	Klin. Diag.
31	*Reinecke* 1912	Frau	27	Vor 10 J. während 3 W. Magenbeschwerden. Vor 6 J. Magenkolik von kürzerer Dauer. Seit 3 J. häufig Magenbeschwerden. Seit 3 W. dauernde Übelkeit nach Nahrungsaufnahme, Völle, Erbrechen, Stuhlverhaltung. Abdomen stark aufgetrieben, in den oberen Partien mäßig druckempfindlich. Tympanie. Leicht benommener Zustand. Klistiere erfolglos.	—	Stenosierendes Ulcus ventriculi.
32	*Desternes* u. *Baudon* 1912	Frau	40	1895 während 3—4 Mon. Magenbeschwerden; 1905 und 1911 und vor einigen Monaten neue Anfälle von Magenschmerzen, die auf Diät wieder wichen. Plötzlich heftiger Schmerz im Epigastrium. Kein Erbrechen. Obstipation. Übelkeit. Nach 5 T. Abdomen aufgetrieben und druckempfindlich. Tumorähnliche Resistenz. Stuhlverhaltung. Schwerer Allgemeinzustand. 2 T. später Röntgendurchleuchtung.	Wismutbrei steigt auf der r. Seite der Wirbelseite ab, einen Bogen nach l. beschreibend. Bald erscheint ein vollständig gedrehter Magen, dessen Pylorusteil auf der l. Seite der Wirbelsäule zu liegen scheint. Querkolon folgt der Kontur des Magens.	Duodenalperforation mit Abszeß. Volvulus ventriculi.
33	*Orth* 1913	Frau	49	Seit 29 J. Magenschmerzen. Vor $1^3/_4$ J. Laparatomie wegen Ulcus ventriculi. G.E. mit *Braun*scher Anastomose. Nach 2 und nochmals nach 9 Mon. relaparatomiert. Status: Inanition, heftiges Aufstoßen, Erbrechen nach Mahlzeiten, verbunden mit krampfartigen Schmerzen im Darm und ziehende Schmerzen von der Blase über den Rücken bis zu den Rippen. Abdomen oberhalb des Nabels leicht aufgetrieben, äußerst druckempfindlich. Peristaltische Wellen.	In seinen Konturen nicht deutlich zu differenzierender Magenschatten mit insuffizienter Gastroenterostomieöffnung	—
34	*Bourcart* 1913	Frau	52	Seit 16 J. Beschwerden mit mehreren heftigen Krisen; Verdauung mühsam; Obstipation; kein Erbrechen. Abdomen ohne Resistenz, kaum empfindlich, Darm und r. Niere ptotisch.	Magen aus zwei Säcken bestehend; der obere ist birnenförmig, der untere liegt 10 cm tiefer und ist kugelförmig	—

Operationsbefund	op. Maßnahmen	Ausgang	Sektionsbefund
Sanduhrmagen. Pylorusteil gefüllt, prall gespannt, fast vertikal in der Bauchhöhle aufgerichtet, an der Stenosenstelle um fast 180° nach vorn umgeschlagen und vollständig verschlossen. Völlige Abknickung auch am Pylorus. Detorsion. Sanduhrmagen durch Ulcus bedingt. Mesokolon an der Stenosenstelle verkürzt. Enteroptose.	Quere Resektion des Magens zu beiden Seiten der Sanduhreinziehung.	Heilung	
Tasche zwischen Leber und Magen mit Eiter gefüllt. Volvulus spontan zurückgebildet.	Drainage	Heilung	—
Schwere Perigastritis. Im pylorischen Teil strangartige Verwachsungen mit der vorderen Bauchwand und schlingenförmige Verziehung des Pylorus. G.E.fistel hoch oben im l. Hypochondrium. Magenpartie im Bereiche der G.E. gedreht im Sinne eines partiellen Volvulus, so daß der betr. Magenteil um eine kapito-kaudale Achse von r. nach l. gedreht erscheint. G.E. mitgedreht. Nach Lösung der Verwachsungen Retorsion. G.E. funktionstüchtig. Keine Gastroptose.	Unilaterale Pylorusausschaltung und Jejunostomie.	—	—
Adhäsionen an der Abdominalwand. Magen gedreht und nach oben gezogen und mit großer Kurvatur an Gallenblase und kleinem Netz fixiert. Colon transv. der großen Kurvatur adhärent. Von der hinteren Magenwand verlieren sich starke Stränge unter das Kolon. Sanduhrmagen, dessen cardialer Teil etwa Birnengröße hat und dessen pylorischer Teil sich oben befindet. Ulcus. Detorsion.	Gastroplastik nach *Heinecke-Mikulicz*	—	—

Nr.	Autor u. Jahr	Geschlecht	Alter	Vorgeschichte und klin. Symptome	Röntgenbefund	Klin. Diag.
35	*v. Haberer* 1912	Frau	63	Seit 30 J. zeitweise Erbrechen und Druckgefühl im Magen. Plötzliche Verschlimmerung vor 6 W. mit fast täglichem Erbrechen. Beschwerden unterscheiden sich deutlich von den früheren: Abdomen aufgetrieben, l. in Nabelhöhe druckempfindlich. Einige Zeit später Regio epigastrica stark vorgewölbt, stark druckempfindlich. Tympanie. Ausheberung entleert größere Menge Flüssigkeit. Auftreibung bleibt jedoch bestehen. Keine stürmischen Erscheinungen.	—	Ventilverschluß der Cardia
36	*Kerr* 1912	Mann	40	Nach reichlicher Mahlzeit starke Magenschmerzen. Früher schon zwei ähnliche Anfälle. Ausheberung ohne Resultat. Starker Meteorismus der Regio epigastrica. Bei Palpation Tumor; Tympanie.	—	—
37	*Richter* 1914	Frau	23	Seit dem 18. J. zuweilen Magenbeschwerden. Kyphoskoliose. Plötzlich Übelkeit und Erbrechen alles Genossenen. Druckgefühl im Leib. Stuhlverhaltung. Flatus sistieren. Abdomen eingesunken und wenig gespannt. Nur in der Nabelgegend geringer Druckschmerz L. neben Nabel prall elastische Resistenz. Meteorismus angedeutet. Keine Dämpfung.	—.	Ileus
38	*Kocher* 1914	Frau	53	Im 20. J. während 2 Mon. Magenbeschwerden mit Schmerzen nach dem Essen und gelegentlichem Erbrechen. Nach 12 J. neuer Anfall mit gleichen, aber heftigeren Symptomen. Nach weiteren 8 J. 3. Anfall. Seit $^1/_2$ J. Schmerzen 2 St. nach dem Essen mit Brechreiz und Sodbrennen. Plötzlich Verschlimmerung mit rasenden Schmerzen. Neigung zu Erbrechen, Kollaps. Abdomen aufgetrieben, besonders in den oberen Partien durch riesig ausgedehnte Darmschlinge mit Steifung und von großer Empfindlichkeit. R. unten über der Darmschlinge Dämpfung, in der Mitte und l. oben metallischer Klang. Sondierung ergibt $1^1/_2$ l Inhalt, kein Gas oder Luft. Nach Sondierung Perkussionsverhältnisse unverändert.	—	Volvulus der Flexura sigmoidea

Operationsbefund	op. Maßnahmen	Ausgang	Sektionsbefund
Querkolon mit großem Netz hoch oben in der l. Zwerchfellkuppe. Pylorus nach l. oben verlagert. Nach Befreiung der im l. Hypochondrium eingekeilten Dickdarmabschnitte dreht sich der Pylorus nach r. und unten zurück; die an seiner Stelle gelegene Magenpartie rückt nach l. und oben. Die hintere Magenwand, nach vorn gekehrt, dreht sich zurück. Pylorus sehr beweglich. Neben Pylorus Ulcus.	Magenresektion nach 2. *Billroth*scher Methode	Heilung	
Magen stark dilatiert. Punktion läßt große Mengen Gas und Flüssigkeit entweichen.	—	Exitus 12 St. p. op.	Magen vollständig gedreht. Große Kurvatur unter dem Diaphragma; hintere Magenwand nach vorn gekehrt. Querkolon unter dem Magen verlaufend. Bei Eröffnung des Magens entleert sich viel Gas und Flüssigkeit.
Unter dem großen Netz Tumor, etwa doppelt faustgroß, kugelförmig, blaurot verfärbt, mit nekrotisch erscheinenden Netzteilen, gebildet durch einen Teil des Magens. Zustand wird während der Operation derart, daß sie abgebrochen wird.	—	Exitus	Sanduhrmagen, dessen pylorischer Teil, nach vorn und oben und durch ein Loch im Lig. hepatogastr. durchgetreten, um 360° gedreht ist um eine Achse, die Pylorus und Sanduhrstenose verbindet. Ein Teil des Omentum majus in den Schlitz einbezogen. An der kleinen Kurvatur, der Stelle der Stenose, Ulcusnarbe, mit Leberunterfläche verwachsen. Ein mitgedrehter peritonealer Strang umgreift den torquierten Magenteil.
1. Op. zeigt Magen senkrecht und stark ausgedehnt. L. davon verläuft ebenfalls senkrecht das Querkolon, welches Chylusblasen aufweist. Magen in Uhrzeigerrichtung um mesenteriale Achse um 270° gedreht. Retorsion. Darauf querliegender, stark ptotischer Sanduhrmagen, dessen Pylorusteil sehr groß, Cardiateil klein ist. Langsame Erholung infolge mangelhafter Entleerung des Magens. 5 W. nach der 1. Op. Schmerzen und Brechreiz. 2. Op. zeigt Verhältnisse wie am Schluß der 1.	Bei der 1. Op. kein Eingriff am Magen Bei der 2. Op. Gastrojejunostomia inf. ant. Bei der 3. Op. Gastroplastik nach *Heinecke-Mikulicz*	Heilung	Große und kleine Kurvatur fallen infolge von Schrumpfungsprozessen der Serosa, im Zusammenhang mit Ulcus, das die Stenose verursachte, fast zusammen. Vorderwand des Magens außerordentlich stark gedehnt, so daß das Antrum pyloricum weit nach rechts liegt. Duodenum und Pylorus sehr beweglich.

Nr.	Autor u. Jahr	Geschlecht	Alter	Vorgeschichte und klin. Symptome	Röntgenbefund	Klin. Diag.
39	*Lange* 1917 [*Graser*]	Mann	43	Vor 10 J. Magenschmerzen, Erbrechen, abwechselnd Verstopfung und Durchfall. Gleiche Erscheinungen vor 6 J. Beschwerden verschlimmerten sich im Laufe der letzten Jahre. Abmagerung.	Magen tiefstehend, stark dilatiert. Nach 6 St. noch starke Retention. Nach 21 St. Magen leer.	Pylorusstenose, Ulcusnarben
40	*Niosi* 1919	Frau	41	Zwischen 14. und 17. J. Schmerzanfälle im l. Hypochondrium, mit Übelkeit und Erbrechen, welche Erscheinungen beim Liegen schwanden. Gleiche Symptome vor 3 J. Plötzlich nach reichlicher Mahlzeit äußerst heftiger Schmerz im Epigastrium mit Brechreiz, Stuhl- und Windverhaltung. Schwerer Allgemeinzustand. Leib sehr stark aufgetrieben. Im Epigastrium und l. Hypochondrium harter, abgeplatteter Tumor, welcher sehr empfindlich ist und tympanitischen Schall gibt.	—	Perforationsperitonitis
41	*Modiano* 1920 [*Lapointe* 1918]	Mann	63	Plötzlich Ileuserscheinungen. Außergewöhnlich starker Meteorismus in der oberen Hälfte des Abdomens. Unbeweglicher Tumor, dessen größter Durchmesser sich schräg von der r. Flanke z. l. Hypochondrium erstreckt; schwache peristaltische Wellen.	—	Dünndarmvorfall in die Bursa omentalis
42	*Rosselet* 1920	Frau	62	Vor 2 J. Magenbeschwerden. Heftige Schmerzen ohne genaue Lokalisation. Obstipation. Starke Abmagerung. Abdomen weich, keine Druckempfindlichkeit.	Pylorus nach l. gedreht, Kontrastmasse entleert sich nach l. Magen nach 6 St. leer. Nach 96 St. 2. Durchleuchtung: Magen normal gelagert. Kontrastmasse entleert sich normal nach r.	Volvulus des Mageus

Operationsbefund	op. Maßnahmen	Ausgang	Sektionsbefund
Nach 1 W. neue Ileuserscheinungen unter Krämpfen und leichten Kollapserscheinungen mit ungenügender Entleerung des Magens.			
Hinter dem starkgeblähten Querkolon liegt Magen um 180° gedreht, so daß der kardiale Teil in der Gegend der Flex. hepat., der Pylorusteil in der Gegend der Flex. lien. liegt. Gleichzeitig Volvulus des Querkolons um 180°. Retorsion. Cardialer Magenteil stark ausgezogen, Wand verdickt. Pylorischer Teil zeigt Narbe, welche Sanduhrmagen bedingt.	Hintere Gastroenterostomie, Gastropexie	Heilung	—
Magen um die kleine Kurvatur um 400° gedreht, vom Mesokolon bedeckt. Querkolon hoch oben in der Zwerchfellkuppe. Retorsion. Pylorus, Duodenum, Lig. gastrohepat. sehr beweglich und lang.	Gastroente rostomia post. Gastropexie	Heilung	
Magen stark dilatiert, vollständig unbedeckt; große Kurvatur oben mit Querkolon, Fundus mit Milz unten und r. Drehung von 180°. Reposition. Magensondierung entleert 4 l Flüssigkeit. Magen hängt darauf schlaff bis zum Os pubis herab.	Gastropexie	Exitus	—
—		—	

Nr.	Autor u. Jahr	Geschlecht	Alter	Vorgeschichte und klin. Symptome	Röntgenbefund	Klin. Diag.
43	*Ad. Sohn* 1921	Frau	40	Ileuserscheinungen, Erbrechen, Stuhl- und Windverhaltung. In der l. Unterbauchgegend kugeliger Tumor.	—	Ovarialkystom mit Verwachsung des Dünndarms und Stieldrehun
44	*Siegel* 1921	Kind	2	Plötzlich Leibschmerzen und Erbrechen. Verfallenes Aussehen. Abdomen in den oberen Partien stark aufgetrieben. Tympanie über der Auftreibung, in den unteren Partien Dämpfung. Keine Peristaltik. Ausheberung ergibt mittlere Menge Flüssigkeit, worauf Auftreibung zusammensinkt. Nach 5 St. Auftreibung wieder vorhanden.	—	—
45	*Rosselet* u. *Gilbert*	Mann	45	Seit dem 32. J. Magenbeschwerden, die seit 7 J. stationär blieben. Verschlimmerung der Schmerzen mit starker Flatulenz. In letzter Zeit 3—4 mal tgl. Schmerzen im Epigastrium ohne Zusammenhang mit den Mahlzeiten, mit Erbrechen. Besserung beim Liegen.	Bei Beobachtung in *Trendelenburg*scher Lage Volvulus des Magens, der sich zwischen 1. und 2. Durchleuchtung spontanzurückbildet, aber durch obige Lage wieder hervorgerufen werden kann	Volvulus ventriculi, Ulcus.
46	*D. Giorgacopulo* 1921	Mann	40	Erscheinungen von Pylorusstenose.	—	—

Operationsbefund	op. Maßnahmen	Ausgang	Sektionsbefund
Tumor bedingt durch stark geblähten Pylorusteil eines Sanduhrmagens, der unterhalb des Mesocolon transv. zum Vorschein kommt. Querkolon zieht über die Einschnürung des Magens hinweg, dessen cardiale Hälfte oberhalb des Querkolon verläuft. Pylorischer Teil durch einen Schlitz im Mesokolon durchgetreten und um etwa 180° gedreht, so daß die große Kurvatur der vorderen Bauchwand entlang nach r. gedreht ist.	Gastroenterostomie am cardialen Magenteil	Exitus	Sektion konnte nicht ausgeführt werden.
Querkolon sehr beweglich, Mesokolon sehr lang. Größere l. Hälfte der Curvatura maj. nach oben gedreht, so daß die hintere Magenwand nach vorn sieht. Sie ist zugleich über die kleine Kurvatur nach hinten oben geschlagen und hinter dieser eingeklemmt in einer Nische zwischen Pylorus, Leber und kleiner Kurvatur. Erste Drehungsachse entspricht Organlängsachse, zweite Drehungsachse verläuft so, daß Fundus nach r. über die Mittellinie hinaus verlagert ist. Pylorus und Duodenum sehr beweglich. Darmschlingen kollabiert. Retorsion.	—	Heilung	—
Ulcus an der kleinen Kurvatur, Perigastritis in der Umgebung.	Gastroenterostomie	Heilung	—
Magen um 180° um eigene Achse gedreht. Große Kurvatur nach vorn und oben verlagert, so daß die hintere Magenwand nach vorn sieht. Querkolon zwischen Diaphragma und Leber. Trichterförmige Vertiefung zwischen Leber und Brustbein.	Gastroenterostomia post. retrocolica	Exitus an Erysipel und Pneumonie	—

Nr.	Autor u. Jahr	Geschlecht	Alter	Vorgeschichte und klin. Symptome	Röntgenbefund	Klin. Diag.
47	*Thorek* 1923	Frau	77	Keine vorhergehenden Magenbeschwerden. Nach Aufnahme schlecht verdaulicher Nahrung Schmerzen im oberen Teil des Abdomens, welches sehr stark aufgetrieben ist. Überall Tympanie über dem erweiterten Abschnitt. Sondierung unmöglich.	—	Akuter Darm- und Cardiaverschluß
48	*Weiß* 1923	Frau	22	Seit $1^1/_2$ J. in unregelmäßigen Intervallen Anfälle von krampfartigen Schmerzen in der Magengegend. Unfähigkeit zu essen, Aufgetriebenheit, häufiges und heftiges Aufstoßen.	Volvulus eines tiefliegenden Hakenmagens, der sich zwischen der 1. und 2. Durchleuchtung spontan zurückbildet. Pat. konnte wegen Abreise nicht weiter beobachtet werden.	—
49	*Stanischeff* 1924	Frau	45	—	—	—
50	*Moppert* 1923	Mann	46	Seit einem Fall während eines epileptischen Anfalls Schmerzen nach den Mahlzeiten im Magen; Erbrechen.	Partieller Magenvolvulus, der während der Beobachtung unterbrochen wird. Perioden, während deren der Volvulus besteht, fallen mit den Perioden der Schmerzfreiheit zusammen.	—
51	*Philippsberg* 1924	Mann	65	Seit 20 J. Völlegefühl nach den Mahlzeiten, ohne Erbrechen. Seit 9 J. gelegentlich Schmerzanfälle in der Magengrube, besonders nach reichlichen Mahlzeiten. Nach reichlichem Pilzgericht heftige, kolikartige Schmerzen. Stärkster Meteorismus, Tympanie, geringe Druckempfindlichkeit.		Stenosierender Tumor der Flex. sigm.

Operationsbefund	op. Maßnahmen	Ausgang	Sektionsbefund
Magen, einer Ovarialzyste gleichend, ist um eine horizontale Achse um 270° gedreht, so daß der Pylorus nach l. verlagert ist. Querkolon vertikal und über der kleinen Kurvatur. Retorsion. Magen ausgesprochen ptotisch.	Gastropexie nach *Rovsing* an der vorderen Abdominalwand	Heilung	
Magen um 270° gedreht. Verlegung des Pylorus durch Parasiten. Starke Blähung des Querkolons Gastroptose.	Resektion der Pars pylorica	Heilung	
Aus dem Abdomen entweicht Luft. Im l. Epi- und Mesogastrium großer derber Tumor.	—	Exitus in tabula	Im Abdomen doppelmannskopfgroßer Tumor. Dem Magen angehörig. Dieser um Mesenterialachse um 180° gedreht, so daß der Pylorus nach hinten links oben, die Cardia nach vorn r. unten verlagert ist. Querkolon unterhalb des Magens. Lig. hepatoduod. und kleines Netz sehr lang; Pylorus und Pars sup. duodeni außerordentlich beweglich. Cardia und Pylorus einander genähert.

Nr.	Autor u. Jahr	Geschlecht	Alter	Vorgeschichte und klin. Symptome	Röntgenbefund	Klin. Diag.
52	*N. Humphrey* 1924	Frau	42	Seit vielen J. Magenulcus und Erbrechen alles Genossenen. Bei der Aufnahme Bewußtlosigkeit. Untersuchung ergibt nichts als eine Resonanzvergrößerung des Magens.	—	—
53	*J. W. Howard* 1924	Mann	60	Seit 20 J. Völlegefühl. Erbrechen.	Volvulus des Magens, welcher während mehrerer Wochen stationär bleibt	—
54	*F. Gill* 1925	—			—	—
55	*E. Neisels* 1925	—		Nur allgemeine Magensymptome, nie stürmische Erscheinungen.	Magenvolvulus. Volvulus durch kongenitale Mißbildung oder durch Adhäsionen bedingt.	—
56	*F. Laszlo* 1926	Mann	47	Seit 5—6 J. Obstipation, 4—5 T. jeweilen keinen Stuhl, nachher Diarrhoe. Mit 22—24 J. oft Erbrechen nach dem Essen, großer Druckschmerz in der l. Bauchhälfte.	Volvulus des Magens um etwa 90°. Das erweiterte Colon drückt die große Magenkurvatur nach oben.	
57	*N. Helsingen* 1926	Mann	60	5 T. vor der Aufnahme Schmerzen im Epigastrium. Ähnliche Anfälle schon vor 12 und 10 J. mit Brechneigung und Nausea.	—	

Operationsbefund	op. Maßnahmen	Ausgang	Sektionsbefund
–	—	Exitus 12 St. nach Aufnahme	Magen durch Einschnürung in 2 Teile geteilt, wovon der obere stark dilatiert ist. Verengerung wird teilweise verursacht durch Drehung des unteren Magenteils um eine senkrechte Achse von l. nach r. um 360°. Sanduhrmagen, bedingt durch vernarbtes Ulcus an der kleinen Kurvatur.
Pylorus um vertikale Achse von l. nach r. um 360° gedreht u. durch vertikalen Schlitz im Omentum minus in die Bursa omentalis hineingerutscht. Großes Netz mithineingezogen. Alte perigastritische Verwachsungen stehen mit einer Zusammenschnürung und Verdickung am Magen, durch die dieser in einen cardialen oben größeren und einen unteren kleineren Sack geteilt ist, in Verbindung. Stenose hart, chronisches Ulcus oder Neoplasma. Pylorus nur zurückgedreht. Schlitz genäht und Abdomen verschlossen.	Retorsion	Pat. erholt sich	—
Volvulus ventriculi organoaxialis ant. supracolic. mit einer Drehung der großen Kurvatur nach vorn und aufwärts um 180°. Magenwand papierdünn und von normaler Farbe. Serosa	—	—	—

Nr.	Autor u. Jahr	Geschlecht	Alter	Vorgeschichte und klin. Symptome	Röntgenbefund	Klin. Diag.
				eine nach unten und r. scharf begrenzte Auftreibung. Im Epigastrium leichte Empfindlichkeit und deutlich plätscherndes Geräusch. Magensonde dringt nur 45 cm tief.		
58	*M. G. Jean* 1927	Frau	31	Mit 10 und mit 20 J. Magenkrämpfe nach den Mahlzeiten, welche beim Liegen schwanden. Dünne Bauchdecken. Epigastrium druckempfindlich. Dickdarm durch Gas erweitert.	Bei horizontaler Körperlage: unter der Leber liegender kleiner Magen. Nach 2 Mon. bei aufrechter Körperhaltung bildet Magen zylindrischen senkrechten Sack. Fortsetzung der Durchleuchtung bei horizontaler Körperlage ergibt dasselbe Bild wie bei der ersten Röntgenuntersuchung.	—

Für viele Fälle waren noch besondere Verhältnisse von Bedeutung:

Tumoren des Magens (*Kaufmann*, *Berg* II, *v. Haberer*), Adhäsionen und Strangbildungen infolge entzündlicher Prozesse in der Umgebung des Magens (*Mühlfelder*, *Türmoos*, *Philippsberg*, *Orth*, *Gill*), schlaffe Bauchdecken, Kyphoskoliose (*Reinecke*, *Richter*), Defekte im kleinen Netz (*Niosi* I, *Richter*) und Mesokolon (*Sohn*, *Hermes*) oder in beiden (*Hahn*).

Vor allem neigt der Sanduhrmagen zum Volvulus, insbesondere dann, wenn gleichzeitig mehr oder weniger starke Erschlaffung des Aufhängeapparates vorliegt.

Der Volvulus des Sanduhrmagens ist denn auch häufig beschrieben worden (*Mazzotti*, *Langerhans*, *Saake*, *Birch-Hirschfeld* 2 Fälle, *Niosi*, *Hahn*, *Hermes*, *Hedlund*, *Walther*, *Reinecke*, *Kocher*, *Bourcart*, *Richter*, *Lange*, *Sohn*, *Humphrey*).

Beim Sanduhrmagen ist es immer der Pylorusteil, der sich dreht und zwar meist um eine Achse, die durch den Pylorus und die Stelle der Stenose geht. Der Grund dazu liegt in der ana-

Operationsbefund	op. Maßnahmen	Ausgang	Sektionsbefund
an mehreren Stellen geborsten. Im Abdomen serosanguinolente Flüssigkeit. Punktion des Magens entleert Gase und 2 l Inhalt. Retorsion.			
Horizontale Drehung des Magens um 180°. Der pylorische Magenteil ist von vorn nach hinten umgeschlagen. Querkolon unter der Leber. Retorsion. Magen stark ptotisch.	—	—	—

tomischen Form und in der leichten Beweglichkeit dieses Organteils. Häufig helfen daneben Strangbildungen und Verwachsungen mit Nachbarorganen, einen Volvulus bewerkstelligen.

Auch in unserem Fall handelte es sich um die Drehung des Pylorusteils eines Sanduhrmagens. Die Stenose, die den cardialen von dem pylorischen Magenteil trennte, befand sich oral zwischen dem ersten und zweiten Drittel. Während der ersten Durchleuchtung stellte sich der cardiale Magenabschnitt als langer vertikaler Sack dar, während bei der Kontrolldurchleuchtung, nachdem der Volvulus sich spontan zurückgebildet hatte, der stark dilatierte Pylorusteil als hochgradig ptotisch erkannt wurde. Diese Verhältnisse wurden durch die Operation bestätigt. Der Pylorus war zudem sehr beweglich, das Duodenum gestreckt und gegen den Magen hin verlagert. Damit waren die Vorbedingungen zu einer Torsion gegeben. Dazu kam, daß besonders die vordere Magenwand dilatiert war, während die hintere im Bereiche der kleinen Kurvatur durch das doppelte Ulcus fixiert und geschrumpft war, ein Umstand, auf den *Kocher* besonders aufmerksam gemacht hat und durch welchen eine Drehung noch mehr begünstigt wurde.

Payer hat versucht, die verschiedenen Formen des Magenvolvulus nach ätiologischen Gesichtspunkten einzuteilen.

Er unterscheidet außer dem Volvulus bei Hernia diaphragmatica
1. eine Achsendrehung bei Geschwülsten des Magens,
2. eine Achsendrehung bei entzündlichen Prozessen in der Umgebung des Magens,
3. eine Achsendrehung durch Verlagerung der Nachbarorgane und
4. einen idiopathischen funktionellen Volvulus, bei welchem die Ursache im Organ selbst liegt.

Mühlfelder unterscheidet ferner noch
1. den Volvulus des ganzen Magens und
2. den Volvulus des Sanduhrmagens.

Die durch die erwähnten pathologischen Veränderungen geschaffene anatomische und funktionelle Volvulusbereitschaft des Magens genügt aber noch nicht, um einen Volvulus entstehen zu lassen; es muß vielmehr noch eine auslösende Ursache dazu kommen. Diese auslösende Ursache kann verschiedener Natur sein.

Im Falle *Borchardts* war es nach der Ansicht des Autors ein Trauma, das die Drehung des Magens einleitete, indem sich der Patient mit einem Eisenschlüssel gegen die Brust gestoßen hatte. In vielen Fällen wurde als unmittelbare Ursache gesteigerte Peristaltik und Antiperistaltik angesehen. *Rosenberg* beobachtete in 70 Proz. aller Fälle von Gastroptose, die er röntgenologisch untersuchte, eine Hypomotilität, in 20 Proz. dagegen eine Hypermotilität. *Holzknecht* und *Jonas* konnten ebenfalls bei Gastroptose lebhafte Peristaltik und Antiperistaltik sehen. Es scheint daher möglich, daß in solchen Fällen von Gastroptose mit gesteigerter Peristaltik und Antiperistaltik der Magen der Gefahr eines Volvulus stark ausgesetzt ist (*Payer*). In einigen Fällen wurde angenommen, daß starke Betätigung der Bauchpresse die Achsendrehung des Magens eingeleitet habe. So glauben *Mazzotti*, *Berg* und *Pendl*, daß der Volvulus durch Husten und durch das Auspressen eines Flatus ausgelöst worden sei. *Siegel* nimmt als Ursache Kontraktion einzelner Längs-, Quer- oder Schrägbündel der Magenmuskulatur an, gibt zwar zu, daß diese Ansicht hypothetisch sei, glaubt aber, damit die beste Erklärung zu geben. Daß die Körperlage ebenfalls eine Rolle spielen kann, dürfte der Fall von *Rosselet* und *Gilbert* beweisen.

Eine besondere Bedeutung muß ferner dem Brechakt beigemessen werden.

Mühlfelder hat an sich selber Versuche vorgenommen, um die Rolle zu studieren, die dem Brechakt für das Zustandekommen des Magenvolvulus etwa zukommt, da diese Annahme auch von anderer Seite in den Bereich der Möglichkeit gezogen worden war. Er nahm zu diesem Behufe wiederholt auf nüchternen Magen einige Schluck einer konzentrierten Wismutkarbonat-Zuckermischung in Wasser, rief dann den Brechakt willkürlich hervor und ließ denselben auf dem Röntgenschirm beobachten. Er kommt an Hand seiner Versuche zum Schluß, daß entgegen den Anschauungen, die dem Magen beim Brechakt eine passive Rolle beilegen, derselbe sich zum Teil aktiv seines Inhaltes entledigt, indem er sich fest um seinen Inhalt zusammenzieht. Er glaubt, und *v. Haberer* pflichtet ihm darin bei, daß der Befund geeignet sei, die Frage nach der ursächlichen Bedeutung des Brechaktes beim Zustandekommen eines Volvulus in bejahendem Sinne zu beantworten. Die Ergebnisse späterer röntgenologischen Untersuchungen des Brechaktes lassen diese Ansicht als durchaus berechtigt erscheinen.

Was in unserem Falle die auslösende Ursache abgegeben hat, konnte leider nicht ermittelt werden. Man ist bestenfalls auf Vermutungen angewiesen. Erbrechen scheint jedenfalls dafür nicht in Frage zu kommen, da bei einem früheren Anfall kein Erbrechen vorhanden war und bei der letzten Erkrankung Erbrechen erst spät dazu kam.

Es scheint nun wahrscheinlich, daß nicht immer eine einzige dieser auslösenden Ursachen genügt, daß vielmehr deren mehrere zusammenwirken müssen, um einen Volvulus zu bewirken. Man könnte daran denken, Ursachen anzunehmen, die einen Volvulus einleiten, z. B. starke physiologische Achsendrehungen und Blähung des Querkolons, und solche, die ihn vollenden, z. B. starke Kontraktion der Magenwand oder der Bauchpresse, gesteigerte Peristaltik und Antiperistaltik, wie letztere nach *Klee* besonders dann auftritt wenn die Peristaltik auf ein starkes Hindernis, hier den z. T. bereits verschlossenen Pylorus, trifft, oder Erbrechen. Für diese Annahme sprechen die vielen Fälle, bei denen mit großer Wahrscheinlichkeit schon frühere, z. T. wiederholte Volvulusanfälle stattgefunden haben, die sich immer wieder spontan zurückbildeten, wobei der Volvulus also nur eingeleitet, aber nicht vollendet wurde. Es scheint durchaus möglich, das Zustandekommen der meisten beobachteten Fälle auf Grund dieser Überlegungen in befriedigender Weise zu erklären.

Das Bild, das der gedrehte Magen bei den Operationen und Obduktionen bot, war meistens ein recht kompliziertes. Es war häufig nicht leicht, über den Ablauf der Magenbewegungen, die zu diesem anatomischen Bild geführt hatten, klare Vorstellungen zu gewinnen. Mit der Zeit gelang es aber, die komplizierten Drehungen auf einige einfache Bewegungen zurückzuführen und damit Klarheit in den Mechanismus des Magenvolvulus zu bringen.

Borchardt unterscheidet nach der Lageänderung der großen Kurvatur einen Volvulus anterior, wenn die große Kurvatur an der vorderen Bauchwand, und einen Volvulus posterior, wenn sie an der hinteren Bauchwand emporsteigt. Je nach der Lage, die das Querkolon nach stattgefundenem Volvulus einnimmt, unterscheidet er ferner einen Volvulus infracolicus, wenn das Kolon die Drehung mitgemacht hat und über dem Magen verläuft, und einen Volvulus supracolicus, wenn das Kolon seine Lage beibehalten hat. Der Volvulus supracolicus bildet die Ausnahme. Für das Zurückbleiben des Kolon sind offenbar pathologisch-anatomische Verhältnisse bestimmend, wie z. B. Ausbleiben der Verschmelzung zwischen großem Netz und Kolon (*v. Haberer, Kocher*).

Neumann unterscheidet nach der Drehungsrichtung einen Volvulus isoperistalticus, wenn die Drehung im Sinne der physiologischen Achsendrehung und einen Volvulus anisoperistalticus, wenn sie in entgegengesetztem Sinn verläuft. *Delangre* bezeichnet die letzte Form als antiperistaltisch.

Die beste Unterscheidung gibt wohl *v. Haberer*, dem sich *Kocher* anschließt. Diese ermöglicht die weitaus klarsten Anschauungen über den Mechanismus des Magenvolvulus.

v. Haberer unterscheidet zwei Hauptformen, und zwar nach der Drehungsachse:

1. Der mesenterio-axiale Volvulus besitzt seine Achse in der Richtung des kleinen Netzes, welches mit dem Anfangsstück des Duodenum und dem relativ verschmälerten Cardiateil des Magens den Stiel bildet, um welchen sich der senkrecht zu diesem Stiel gelagerte Horizontalteil des Magens dreht. Die Achse geht dabei mitten durch den Magen hindurch in der Richtung von der kleinen zur großen Kurvatur. Dieser Volvulus ist die Hauptform (*Kocher*). Ihr gehören die Fälle *Berti*(?), *Dini*(?), *Collischon* I(?) und II, *Berg* I, *Langerhans*, *Mazzotti*, *Saake*, *Dujon*, *Wiesinger*, *Pendl*, *Borchardt*, *Sinjuschin*, *Payer*, *v. Haberer*, *Mühlfelder*, *Kocher*, *Lange*, *Niosi* 1919, *Orth*, *Philippsberg*, *Weiß*, *Humphrey* und *Gill* an.

Der mesenterio-axiale Volvulus hat zwei Unterarten.

a) Die eine ist diejenige, bei welcher die Magenlängsachse im ganzen ihre normale Stellung beibehält, schräg von l. oben nach r. unten.

b) Die andere ist die Form, bei welcher infolge von Sanduhreinschnürung gegen die Cardia zu der Hauptmagen eine horizontale Stellung eingenommen hat (Fall *Kocher*).

In beiden Formen wälzt sich der Pylorusabschnitt der vorderen Bauchwand entlang über den Fundusteil hinüber (Volvulus anterior), bei schräger Magenlängsachse von r. nach l. Der Fundus des Magens macht an der hinteren Bauchwand entlang in beiden Fällen die entgegengesetzte Bewegung, also im ersten Falle abwärts und nach r., im letzteren Falle nur nach r.

Bei schräg gestelltem Magen, der sich um eine schräg von oben r. nach unten l. verlaufende Mesenterialachse dreht, geht der Pylorusteil nach oben vorn, und mit ihm wird das Lig. gastrocolicum und das Querkolon an der Vorderfläche über den Magen in einer Schlinge mitgezogen. Nach vollendetem Volvulus verläuft das Kolon über dem Magen von r. oben nach l. unten (Volvulus anterior infracolicus). Nur wo das Lig. gastrocolicum sich hochgradig gedehnt hat, wie im Falle *Borchardt*, oder wo die Verschmelzung zwischen dem großen Netz und dem Kolon ausgeblieben ist, wie im Falle *v. Haberer* und *Kocher*, bleibt das Colon transversum unten (Volvulus anterior supracolicus). Bei quergestelltem Magen (*Kocher*) dreht sich derselbe um eine senkrechte capito-caudale Achse, und der Ansatz des Lig. gastrocolicum und Querkolon bleiben unten.

2. Der organo-axiale Volvulus erfolgt um die Magenlängsachse als Drehungsachse. Dieser Form gehören die Fälle *Neumann*, *Delangre*, *Berg* II, *Niosi* 1907, *Bourcart*, *Walther*, *Hedlund*, *Richter*, *Rosselet*, *Sohn*, *Giorgacopulo*, *Thorek* und *Helsingen* an.

Auch der organo-axiale Volvulus hat zwei Unterarten:

a) Bei der ersten wird die große Kurvatur auf der Vorderfläche des Magens heraufgewälzt und zieht den Ansatz des Lig. gastrocolicum vorn aufwärts bis über die kleine Kurvatur und mit demselben das Querkolon und das große Netz (Volvulus anterior infracolicus).

b) Bei der zweiten Form wird die große Kurvatur entlang der hinteren Bauchwand nach oben und nach r. verschoben und hebt von hinten das kleine Netz empor, zwischen Cardia und Duodenum sich auf die kleine Kurvatur legend (Fall *Neumann*). Der Ansatz des Lig. gastrocolicum, das Querkolon und das große Netz werden an der Rückwand des Magens in die Höhe gezogen (Volvulus posterior infracolicus).

Man muß festhalten, daß es beim mesenterio-axialen Volvulus stets der abnorm bewegliche Pylorusteil des Magens ist, welcher

die Hauptdrehung ausführt. Beim organo-axialen Volvulus ist es dagegen die große Kurvatur, welche die Hauptdrehung zeigt, entweder nach vorn oder nach hinten. Diese relativ einfachen Achsendrehungen können in verschiedener Weise kombiniert sein.

So glaubt *Modiano*, daß in seinem Fall die Drehung in zwei Zeiten, zuerst von vorn unten nach hinten oben um eine Längsachse und dann in einer zweiten Etappe in Uhrzeigerrichtung, erfolgt sei, so, daß sich der Pylorus gehoben und sich nach hinten und nach l. unter das Zwerchfell geschoben habe, während der Fundus nach r. und unter die Leber zu liegen gekommen sei.

Auch *Siegel* nimmt an, daß sich in seinem Fall der Magen um zwei Achsen gedreht habe, zuerst von vorn unten nach hinten oben, dann von r. nach l.

Bei der Operation unseres Falles konnte der Pylorusabschnitt des Sanduhrmagens nach vorn oben geschlagen werden; die Drehung erfolgte beim Volvulus deshalb wohl um eine Organlängsachse.

Die Größe der Drehung ist verschieden.

Sie beträgt meistens 180°, in ganz seltenen Fällen weniger (*Saake*, *Bourcart*, *Laszlo*), in wenigen Fällen mehr. Bei *Pendl*, *Kocher* und *Thorek* betrug sie 270°, bei *Hermes*, *Walther*, *Hedlund*, *Richter*, *Stanischeff*, *Humphrey* 360°, bei *Nosi* sogar 400°. Nach den schematischen Zeichnungen, die *Modiano* seiner Arbeit beifügt, zu schließen, betrug die Drehung in seinem Falle sowohl um die Magenlängsachse, als auch um die Mesenterialachse 180°. Da der Verschluß der Stenosenstelle während der Röntgenbeobachtung ein ziemlich vollständiger war, dürfte auch in unserem Fall der Drehungsgrad 180° erreicht haben.

Die Art und der Grad der Drehungen bestimmen das anatomische Bild des Magenvolvulus. Die Situationen, die sich bei den vorgenommenen Operationen und Sektionen ergaben, zeichnen sich durch große Vielgestaltigkeit aus. Zu der Verlagerung des Magens oder seiner Teile kommen meistens als unmittelbare Folgen der Drehung Abklemmung und Thrombosierung der Gefäße. Daraus folgen wiederum Stauung, Transsudation und Ernährungstörungen der Magenwände, die bis zur Nekrose und Ruptur führen können, Gärungen und somit weitere Dehnung, was für die Erschwerung der Reposition oder einer spontanen Rückbildung von großer Bedeutung ist (*Weiß*). Ferner können Verdrehungen und Zerreißungen der Bandverbindungen und im Zusammenhang damit sekundäre Verlagerungen der Nachbarorgane, der Milz, des Colon transversum, des Omentum majus auftreten. Die Vielgestalt der daraus folgenden anatomischen Bilder erschwerte in sehr vielen Fällen die Orientierung ganz außerordentlich. Es hält aus diesem Grunde schwer, aus der Mannigfaltigkeit der Erscheinungen typische, der Mehrzahl der Fälle mehr oder weniger zukommende Merkmale zu gewinnen.

Es sei deshalb bezüglich der Anatomie des Magenvolvulus auf die Operations- und Obduktionsbefunde der Krankengeschichten verwiesen.

Bevor auf die Schilderung des klinischen Bildes eingegangen wird, mögen einige allgemeine klinische Daten Erwähnung finden.

Die mitgeteilten Beobachtungen betreffen meist Patienten mittleren und höheren Alters.

Krimholtz berichtet allerdings von einem Fall bei einem 3j., *Siegel* bei einem 2j. Kinde.

Spivac, Mühlfelder und *Reinecke* bezeichnen die Beteiligung der Geschlechter als nahezu gleichmäßig. Seither hat sich das Verhältnis zugunsten des männlichen Geschlechts verschoben, da von 51 Patienten 32 weibliche waren.

Anamnestisch fällt allgemein auf, daß die Erkrankten in den meisten Fällen seit langem magenleidend gewesen und daß schon früher ähnliche Anfälle einzeln oder wiederholt aufgetreten sind, was bei Ulcus, perigastritischen Veränderungen usw. durch diese erklärt werden kann, bei idiopathischem Volvulus aber die Annahme von schon früher stattgefundenen Torsionen mit spontaner Rückbildung sehr berechtigt erscheinen läßt.

Borchardt, Hermes, Neumann, Payer, v. Haberer und *Philippsberg* geben an, daß bei ihren Patienten analoge Anfälle schon früher beobachtet worden waren, und weisen darauf hin, das bei der Mehrzahl der veröffentlichten Fälle schon ähnliche, als Volvulus zu deutende Attacken vorausgegangen waren.

Schon *Kocher* und andere gaben der Ansicht Ausdruck, daß der Volvulus ventriculi wahrscheinlich weit häufiger vorkomme, als gemeinhin angenommen werde.

Neumann macht darauf aufmerksam, daß von *Pel* beschriebene Fälle akuter nervöser Gastralgie mit völlig freien Intervallen von Monaten und Jahren sehr wohl an die Möglichkeit von Magenvolvulus denken lassen. Ebenso die Fälle von tödlicher akuter Magendilatation, bei welcher eine genügende Erklärung bei der Sektion sich nicht fand; endlich die gelegentlich tödlichen Fälle von Erbrechen nach schwerer Magenüberladung, da letztere eine wichtige Disposition zum Volvulus bildet.

Demnach kann man nach ihrem Auftreten zwei Formen von Magenvolvulus unterscheiden, ähnlich wie dies *Henschen* für die Mageninvaginationen getan hat, nämlich:

1. den vorbereiteten Magenvolvulus, wobei der letzten, spontan irreponiblen Schluß- und Dauerdrehung wiederholte, immer wieder von selbst zurückgehende, habituelle „Probedrehungen" vorausgegangen sind, und

2. den erstmaligen, spontan nicht mehr rückgängigen Magenvolvulus ohne Vorbereitungs- und Einleitungsdrehungen, wobei der Volvulus ohne Vorläufer- und Warnsignale mit einem Male und in einem Zuge erfolgt.

Je nach dem Grad, den die Drehung des Magens erreicht, erfolgt ganzer oder teilweiser Verschluß von Cardia und Pylorus, beim Sanduhrmagen von Pylorus und der Sanduhreinziehung. Für die Folgen dürfte entscheidend sein, ob der Verschluß wasserdicht oder nicht wasserdicht ist.

Niosi unterscheidet einen totalen Volvulus, wenn Cardia und Pylorus oder doch der letztere vollständig verschlossen und damit der Durchgang vollkommen verlegt ist, und einen partiellen Volvulus, wenn Cardia und Pylorus nur z. T. verschlossen sind. *Tuffier* und *Jeanne*, *Lenormant* und *Thorek* treten ebenfalls für diese Einteilung ein.

Je nach der Dichtigkeit des Verschlusses ist der Verlauf ein verschiedener.

Thorek unterscheidet aus diesem Grunde zwei Formen von Magenvolvulus: 1. den totalen, akuten Volvulus und 2. den partiellen, subakuten oder chronischen, komplexen Volvulus, weil der akute, mit schweren Erscheinungen verlaufende Volvulus meist total, der chronische, durch Tumoren, Sanduhrmagen oder peritoneale Strangbildung bedingte Volvulus mehr partiell und ohne schweren Verlauf ist.

Der akute totale Volvulus beginnt meist plötzlich mit äußerst schweren alarmierenden Symptomen des hochsitzenden gastrischen Ileus, vernichtenden Schmerzen und Druckgefühl in der Magengegend, zwangsmäßigem Erbrechen von sanguinolentem Mageninhalt im Anfang, das meist bald sistiert. Darauf erscheinen Schluckunmöglichkeit als Zeichen des Cardiaverschlusses, hochgradiger lokaler Meteorismus infolge starker Magendehnung, Wind und Stuhlverhaltung. Weitere Symptome sind: rasche Abnahme der schützenden, neutralisierenden und antitoxischen Blutchloride, Zunahme des Harnstoffes (Urämie), Zunahme der CO_2-Bindung im Plasma (Tetanie), Toxämie, Wasserverlust, schwerer Kollaps, Shock, Koma.

Schon *Dujon*, *Spivac* und *Borchardt* halten folgende Trias für kennzeichnend:

1. akut entstandenen, lokalen Magenmeteorismus,
2. Schwierigkeit oder Unmöglichkeit der Sondeneinführung und
3. fruchtlosen Singultus bei ileusähnlichen Erscheinungen.

Akuter Magenmeteorismus wurde bei den meisten Fällen beobachtet.

Mühlfelder konnte in seinem Fall aber keinen Meteorismus feststellen. Er weist darauf hin, daß u. U. der Magen so stark flüssigkeitsgefüllt ist (bei *Wiesinger* enthielt der Magen neben Gasen 4 l, bei *Dujon* 3 l, bei *Neumann* und *Delangre* mehrere Liter), daß die Tympanie verschwindet, oder der aufgetriebene gedrehte Magen sich an einer Stelle im Abdomen befindet, wo man ihn überhaupt nicht als Magen erkennen kann. Beim Wandern des geblähten Organs aus dem l. Hypochondrium heraus fällt auch die Eversion des

l. Rippenbogens (*Borchardt*) und der Zwerchfellhochstand (*Mühlfelder*) weg. Durch die Sondierung kann allerdings ermittelt werden, ob die Cardia verschlossen ist oder nicht. *Borchardt* betont aber selbst, daß einerseits bei akuter Magenektasie die Cardia undurchgängig sein kann, andererseits bei Volvulus die Cardia nicht unbedingt verschlossen zu sein braucht, was die Fälle, bei denen Erbrechen lange anhielt, deutlich beweisen. Fast in allen Fällen wird das Erbrecken von Mageninhalt im Beginne für kürzere oder längere Zeit beschrieben, solange eben der Cardiaverschluß kein vollständiger ist. Ist er aber eingetreten, so kommt es zu fruchtlosen Versuchen des Magens, sich seines Inhalts zu entledigen.

Payer fügt der Symptomentrias *Borchardts* als weitere charakteristische Symptome die folgenden bei:

1. Sinistrocardie.

Sie wurde selten beobachtet (Fall *Berg* I). Sie ist nur ein Zeichen des Zwerchfellhochstandes. *Payer* glaubt, daß sie beim Fehlen anderer Zwerchfellhochstand bedingender Prozesse einen wichtigen Anhaltspunkt für das Vorhandensein eines Volvulus und ein differentialdiagnostisches Merkmal gegenüber den Zwerchfellhernien abgibt, die meist mit Dextrocardie einhergehen.

2. erschwertes und schließlich unmögliches Schlucken. Der sicherste Beweis für den Cardiaverschluß ist die häufig konstatierte Schluckbehinderung oder Schluckunmöglichkeit.

In vielen Fällen ist aber der Cardiaverschluß nicht ein so fester, wie der des Pylorus. Vielleicht tritt er auch zeitlich später ein, so daß die Ösophagusmuskulatur anfänglich die Behinderung überwinden kann (Fall *Payer*). Im Falle *Mühlfelders* fehlte diese Behinderung ganz; der Magen konnte sich von Zeit zu Zeit seines Inhalts entledigen, im Gegensatz zu allen den Fällen, wo nach anfänglichem Erbrechen bald erfolgloser Singultus auftrat.

3. das *Faure*sche Symptom (Douleur thoracique).

Dieses beobachtete nur *Payer*.

Differentialdiagnostisch zog schon *Borchardt* Perforationsperitonitis, Pankreasapoplexie, mesenterialen Darmverschluß und die verschiedenen Formen von Darminkarzerationen in Betracht. Die rasch eintretende starke Auftreibung des Epigastriums und die verhältnismäßig große und nicht auf eine bestimmte Stelle beschränkte Druckempfindlichkeit spricht gegen Peritonitis. Akute Pancreatitis wird dadurch, daß Druckempfindlichkeit im Bereich des Pankreas trotz des ausgeprägten Rückenschmerzes, wie ihn *Payer* und *Kocher* beobachteten, fehlt, im Zusammenhang mit nachweisbarem „Magenmeteorismus“ ausgeschaltet werden können. Als Hauptfrage bleibt demnach zu entscheiden, welches der Sitz des Ileus ist. Die rasche und hochgradige Auftreibung des Abdomens läßt nicht an jede beliebige Form der inneren Einklemmung denken; es muß eine solche sein, welche rasch einen völligen Abschluß des Darm- und Mageninhalts herbeiführt mit akuten Zirkulationstörungen in akuten Fällen. Es kommen dafür neben dem Magen-

volvulus in Betracht: der arteriomesenteriale Darmverschluß mit akuter Magendilatation, die verschiedenen Formen der Darminvaginationen, des Darmvolvulus, die akute Pylorusblockade durch Verpfropfung und Invagination. Die Tatsache, daß akute Magenblähung einen großen, deutlich umschriebenen, tympanitisch schallenden Tumor verursacht, muß, wenn dieser Tumor in der Gegend des Magens lokalisiert ist, den Gedanken an einen gastrischen Ileus aufkommen lassen (*Kocher*).

Ist der Magen als Sitz des Durchgangshindernisses erkannt, so bleibt als letzte Aufgabe die Abgrenzung gegen die akute Pylorusblockade, wie sie durch Schieber-, Kugelventil- und Propfverschluß des Pylorus durch in den Pförtner einpfropfbare Geschwülste des Magens und durch die Invagination von Tumoren und Wucherungen der inneren Magenwand in den Pylorus und das Duodenum verursacht wird. Nach *Henschen* ist dieser Verschluß bedingt entweder vor dem Pylorusring durch Kugelventil- oder Schieberwirkung oder im Pylorusring durch wasserdichte oder wasserundichte Einpfropfung oder schließlich im und jenseits des Pylorusringes durch Prolaps der Geschwulst oder überlanger Schleimhautfalten in das Duodenum mit vorübergehender oder dauernder gastro-duodenaler Invagination. Die vorübergehende Teilsperre des Ablaufs gestattet noch eine Teilentleerung des Magens. Die dauernde Teilsperre führt zur Erweiterung und Hypertrophie des Magensackes bei dauerndem Übelbefinden, plötzlichen epigastrischen Schmerzüberfällen, Schmerzen nach dem Essen, gastrointestinalen „Gasschmerzen", gelegentlichem Erbrechen von fleischfarbigem Mageninhalt und Meläna. Die plötzliche und vollständige Dauerblockade des Pylorus zeigt das charakteristische Bild der akuten Magendehnung mit raschem Kräfteverfall, vernichtendem epigastrischem Schmerz, Schock, Dauererbrechen, eigentlicher gastrischer Intoxikation mit Tetanie und Koma. Häufiger ist die nur zeitweilige intermittierende vollständige oder unvollständige Blockierung des Pylorus, kenntlich an mit immer gleichen Zügen wiederkehrenden epigastrischen Krampfkrisen, Erbrechen, Blutung in Magen und Darm und an dem schlagartigen Wiederverschwinden dieser Erscheinungen, sobald sich Sperre oder Einklemmung im Pförtner von selbt gelöst haben. Der dauernden Invagination von Tumoren und Schleimhautfalten des Magens in den Pylorus und das Duodenum pflegen meist verschiedene Probeinvaginationen voranzugehen. Diese zeigen dasselbe klinische Bild wie die intermittierende Pylorusblockade: Auftreten schwerer, gallenkolikartiger Pyloruskrisen mit heftigem Schmerz in der Magengrube, Dauererbrechen von Mageninhalt mit

oder ohne Galle und Blut, äußerste Erschöpfung bis zum Kollaps und Schock, Auftreten schwarzer Teerstühle, fortschreitende Anämie. Charakteristisch ist die Periodizität dieser gastrischen Krisen, welche aufhören, sobald der Spasmus des Sphinkters sich löst und der Tumor oder die Schleimhautfalte in den Magen zurückschlüpft. Der Inhalt des Schlußaktes dieses Krankheitsbildes ist wiederum kaum zu mißdeuten. Neben den allgemeinen Erscheinungen des gastrischen oder gastroduodenalen Ileus zeigt sich ein sicher oder nur unbestimmt fühlbarer Invaginationstumor; bei Zupfropfung der Choledochusmündung durch den Invaginationstumor treten auf Stauungsgallenblase mit acholischen Stühlen, Ikterus, Cholangitis und Stauungskatarrh des Duodenums bei gleichzeitiger Sperre der äußeren Pankreassekretion, Veränderungen des Urins, Blut im Stuhl, Perforationsperitonitis aus Dehnungsgeschwüren und Druckschäden des Duodenums (*Henschen*).

Wenn auch das klinische Bild des Magenvolvulus sich in mancher Hinsicht mit den Erscheinungen dieser beiden Formen von akuter Pylorusblockade deckt, scheint doch eine Abgrenzung desselben auf Grund gewisser Unterschiede im Symptomenkomplex möglich zu sein. Wo es sich um die Einleitungsattacken eines akuten Volvulus handelt, wobei die Drehungen des Magens nicht vollendet werden, sondern sich immer wieder spontan zurückbilden, dürfte die Unterscheidung gegenüber den intermittierenden Krampfkrisen der Pylorusverpfropfung und der Probeinvaginationen von inneren Magentumoren allerdings mit gewissen Schwierigkeiten verbunden sein, da bei diesen Formen der Cardiaverschluß ausbleibt, das Erbrechen andauert und die Möglichkeit der Sondeneinführung bestehen bleibt. Es ist aber zu beachten, daß beim Volvulus eine Periodizität, wie sie für die Verpfropfung und die Einleitungsinvaginationen charakteristisch ist, die Ausnahme bildet. Wo eine solche häufiger auftritt, wie dies beim chronischen partiellen Volvulus der Fall ist, ist das klinische Bild durch seinen weniger schweren Charakter gekennzeichnet. Ferner tritt die Attacke eines Volvulus fast ohne Ausnahme in unmittelbarem Zusammenhang mit einer Mahlzeit ein, während die gastrischen Krisen der Pylorusblockade ganz unabhängig von der Art und der Menge des Essens sind. Gegenüber der akuten dauernden Mageninvagination unterscheidet sich der akute Volvulus dadurch, daß bei der Invagination zwangsmäßiges Dauererbrechen besteht, während beim Volvulus vom Zeitpunkt seiner kompletten Ausbildung ab die Cardia verschlossen wird, das Erbrechen sistiert, an seiner Stelle vergebliche Würgbewegungen, Schluckunmöglichkeit und Un-

möglichkeit der Sondierung auftreten. Gestützt auf diese Überlegungen scheint die Möglichkeit einer Diagnose für viele Fälle gegeben zu sein, wenn eine solche bis jetzt auch selten gestellt wurde.

Vermutungsweise stellten allein *Berg*, *Sinjuschin* und *Payer* die Diagnose auf Volvulus ventriculi.

Der chronische partielle Magenvolvulus zeigt ein weniger ausgeprägtes klinisches Bild. Die geschilderten Symptome sind dabei abgeschwächt oder fehlen ganz. Dazu gehören vor allem die Fälle von Volvulus bei Sanduhrmagen, bei Tumoren und peritonealen Strangbildungen.

v. Haberer weist besonders nachdrücklich darauf hin, daß in seinem Fall, der durch ein Karzinom bedingt war, alle schweren Erscheinungen fehlten, und *Weiß*, der im Röntgenbild einen sich nachträglich spontan zurückbildenden, partiellen Volvulus ohne Sanduhrmagen beobachten konnte, betont ebenfalls das Fehlen jeglicher schweren Erscheinungen. Auch *Tuffier* und *Jeanne*, *Lenormant*, *Thorek*, *Neisels*, *Laszlo* machen auf diese Tatsache aufmerksam. Bei *Rosselet* und *Gilbert* konnte der Volvulus vor dem Röntgenschirm beliebig oft hervorgerufen, bei *Howard* während mehrerer Wochen immer gleich beobachtet werden, und im Falle *Moppert* machte der Magen in Volvulusstellung überhaupt keinerlei Symptome.

Durch diesen häufig ganz atypischen Verlauf des chronischen Volvulus wird die klinische Diagnose oft bedeutend erschwert. Unser Fall ist denn auch der erste, bei dem die Diagnose auf Volvulus ventriculi bei Sanduhrmagen klinisch gestellt werden konnte.

Während die radiologische Untersuchung beim akuten totalen Volvulus sowohl wegen der Undurchgängigkeit der Cardia als auch wegen des meist schweren Allgemeinzustandes des Patienten kaum häufig herangezogen werden dürfte, scheint sie für die Diagnostik des chronischen partiellen Volvulus von um so größerer Bedeutung zu sein. Es sind im Laufe der letzten 10 Jahre mehrere Beobachtungen gemacht worden, die für diese Annahme sprechen.

Schon *Payer* unterzog seinen Fall einer Durchleuchtung. Er hatte es aber unterlassen, eine Kontrastmahlzeit einnehmen zu lassen, und konnte deshalb nur die Sinistrocardie und den Zwerchfellhochstand erkennen. *Reinecke* dachte wohl an eine röntgenologische Untersuchung, mußte aber wegen des schweren Allgemeinzustandes seines Patienten davon absehen. Er spricht aber die Hoffnung aus, daß es vielleicht einmal bei länger beobachteten Fällen, bei denen die Diagnose: Magenstenose klinisch und röntgenologisch sichergestellt ist, gelinge, bei gelegentlich auftretenden schweren Attacken und ileusartigen Beschwerden durch den Schattenausfall des vorher als Pylorusteil eines Sanduhrmagens angesprochenen Magenabschnittes die Wahrscheinlichkeitsdiagnose auf vorliegenden Volvulus des Pylorusteils vor der Operation zu stellen.

Schon 1 J. vorher war es *Desternes* und *Baudon* gelungen, einen Volvulus ventriculi auf röntgenologischem Wege zu diagnostizieren. Ihr Röntgenbefund war:

R. Lungenbasis weist kaum verminderte Helligkeit auf, Pleuritis (es war klinisch Pleuritis konstatiert worden) demnach fast vollständig verschwunden. Breite subdiaphragmatische Zone von äußerster Helle und von absolut normaler Form und Ausdehnung des Magens, das ganze l. Hypochondrium ausfüllend. Ihre obere Partie mißt 12 auf 10 cm und verlängert sich gegen die untere Partie, welche durch dunkle Linien in verschiedene Abteilungen geteilt scheint. Einnahme von Kontrastmasse zeigt, daß der Abstieg ganz auf der r. Seite der Wirbelsäule, eine Kurve gegen l. beschreibend, erfolgt. Magen vollständig gedreht, dessen Pförtner l. der Wirbelsäule liegt. Eine zweite große, helle, durch Gas bedingte Zone entspricht dem l. Angulus des Kolon, denn man sieht sie sich nach unten in das Kolon verlängern, welches dilatiert und in seiner ganzen Ausdehnung hell den Magen umgibt.

Bourcart erkannte in seinem Fall vermittels der Durchleuchtung, daß ein Sanduhrmagen vorlag, nicht aber, daß der pylorische Teil desselben gedreht war, was erst die Operation erwies.

In der Folge gelang es verschiedenen Untersuchern, einen Magenvolvulus auf radiologischem Wege zu diagnostizieren, so 1920 *Rosselet*, 1922 *Rosselet* und *Gilbert*, welche eine weitere Publikation über zwei ähnliche Beobachtungen durch *Jaulin*, *Limouzy* und *Marie* in der Soc. de Radiologie méd. de France, Sitzung vom 11. 11. 19, angeben, die wir uns aber nicht zugänglich machen konnten; ferner 1923 *Moppert*, und im selben Jahr *Weiß*, 1924 *Howard*, 1925 *Neisels* und 1926 *Laszlo*.

Im Falle *Rosselets* ergab die Durchleuchtung: Kontrastmahlzeit häuft sich nach dem Durchtritt durch die Cardia nicht im Fundus an, sondern, nachdem sie den oberen Drittel des Magens angefüllt, wendet sie sich in Form eines feinen schwarzen Fadens gegen die Mitte des r. Rippenbogens in die Nachbarschaft der Gallenblase; darauf fällt sie senkrecht ab. Vertikaler Teil des Magens hat eine Breite von 2—3 cm. Sein unteres Ende entspricht dem Fundus, welcher sich in Höhe des Zwischenraumes zwischen 3. und 4. Lendenwirbel befindet. Pylorus nicht wie gewöhnlich nach r. gewendet, sondern nach l. Kontrastmasse entleert sich nicht von l. nach r., sondern von r. nach l. in das in allen Teilen gut sichtbare Duodenum (Abb. 3). In der ganzen Ausdehnung des Magens und Duodenums kein schmerzhafter Punkt. Peristaltik von mittlerer Intensität. Fundus durch Palpation 5 cm vertikal und 4 cm horizontal verschiebbar. Nach 6 St. Magen leer 96 St. nach der l. Durchleuchtung wurde eine 2. vorgenommen. Dabei Kontrastmahlzeit noch nicht entleert. Diese bewegt sich mit dem Anfangsteil gegen das Ende des Colon desc. Nach einer 2. Kontrastmahlzeit Lage des Magens normal (Abb. 4). Bariumbrei häuft sich in normaler Weise im Fundus an. Dieser liegt wenig l. von der Medianlinie und in der Höhe des 3. und 4. Lendenwirbel-Zwischenraumes. 3 cm unter ihm, r. von der Medianlinie, liegt der Pylorus, nach r. gehend und den Mageninhalt normalerweise von l. nach r. entleerend.

Rosselet schließt auf Grund dieses Befundes auf einen Magenvolvulus, wobei sich der Magen um 180° von hinten nach vorn in organo-axialem Sinne gedreht habe. Er macht dafür in erster Linie den Meteorismus verantwortlich. Offenbar durch den Bariumbrei erfolgte analog wie in unserem Fall eine spontane Rückbildung.

Die sehr interessante Beobachtung von *Rosselet* und *Gilbert* lautet:

Beobachtung in *Trendelenburg*scher Lage (Bauchlage, Füße höher liegend als der Kopf). Überlagerung eines hellen Schattens durch einen dunkeln. Der helle Schatten entspricht der Magenluftkammer, der dunkle dem unteren mittleren

Magenteil, welcher im Zusammenhang mit der Körperlage und dem Drucke, den der Tisch auf das Abdomen ausübt, eine drehende Bewegung vor die Magenluftkammer ausgeführt hat (Abb. 5). Dieser Zustand nur bei *Trendelenburg*scher Lage. Ulcus im oberen Drittel der kleinen Kurvatur. 6 St. p. c. nach neuer Kontrast-



Abb. 3.

Abb. 4.



Abb. 5.

Abb. 6.

mahlzeit Magen in normaler Lage (Abb. 6). In *Trendelenburg*scher Lage erneute Torsion. Nach 14 T. werden noch dieselben Verhältnisse konstatiert.

Rosselet und *Gilbert* schlossen auf einen partiellen Volvulus mit spontaner Rückbildung. Die Operation ergab neben einem großen Ulcus Perigastritis.

Auf dem französischen Chirurgenkongreß i. J. 1923 berichtete *Moppert* über

einen Fall von chronischem partiellen Volvulus. Nach dem leider sehr kurzen Referat handelte es sich um eine Röntgenbeobachtung eines partiellen intermittierenden Volvulus des Magens, dessen Perioden der Ruhe mit dem Zustand der Torsion zusammenfielen, während in den Perioden, in denen Schmerzen auftraten, der Magen seine normale Lage innehatte. *Moppert* äußerte sich dahin, daß der Magen sich der chronischen Deformation angepaßt zu haben scheine.

Die Beobachtung von *Weiß* stimmt in vielen Beziehungen mit unserem eigenen Fall überein:

Die Bariumaufschwemmung passierte glatt die Cardia und entfaltete den cardialen Magenteil bis gegen die Incisura angularis in Form eines spitzen Keils (Abb. 7).



Abb. 7.

Abb. 8.

Dieses Bild bleibt konstant. Pylorischer Teil des Magens entfaltet sich auch auf mäßigen, nach abwärts gerichteten Druck nicht. Nach etwa. 12 Min. rücken ganz kleine Kontrastmengen über die Spitze des Keils, die unverändert scharf bleibt, hinaus und bilden ein neues, vom ersten Schattenbild getrenntes Depot, das sich sehr langsam nach l. und oben ausdehnt (Abb. 8). In diesem 2. Schatten deutlich linksläufige Peristaltik sichtbar. Ungefähr 20 Min. p. c. präsentiert sich das Bild des Magens, wie es Abb. 9 wiedergibt. Schließlich öffnet sich an dem am weitesten l. und oben gelegenen Magenteil ein schmaler Pyloruskanal; ganz kleine Kontrastmengen werden in typischer Weise ausgeschüttet und füllen den senkrecht ansteigenden Bulbus duodeni (Abb. 10). Drehung der Pat. in die frontale Strahlenrichtung zeigt, daß sich der pylorische Magenteil in der gleichen Ebene befindet wie der cardiale. *Weiß* folgerte aus der Form und der Lage des zweiten Magenschattens in Verbindung mit der linksläufigen Peristaltik auf einen partiellen Volvulus des Pylorusteils des Magens, der Cardia und Pylorus frei ließ und nur eine, ungefähr in der Mitte des Organes gelegene Drehungstelle aufwies. Die Drehung erfolgte um nahezu 180° und ist als mesenterio-axial zu bezeichnen. Ob sie entlang der vorderen Bauchwand oder nach rückwärts vorging, war am Röntgenschirm nicht zu entscheiden. Nach 6 St. erfolgte eine Kontrolldurchleuchtung. Magen und Dünndarm waren leer; die ganze Kontrastmenge befand sich im Colon asc. und Anfangsteil des Transv. Nach erneuter Kontrasteinnahme ergab sich ein mäßig tiefliegender Hakenmagen mit etwa 6 cm unterhalb der Höhe des Darmbeinkammes gelegenem tiefstem Punkt, der pylorische Anteil von r. unten gegen die Mittellinie zu ansteigend, der Pylorus entsprechend

dem lateralen Rand des vierten Lendenwirbels. Peristaltik sehr lebhaft, immer normal gerichtet. Austreibung ziemlich rasch (Abb. 11).



Abb. 9.

Abb. 10.



Abb. 11.

Howard sah bei Durchleuchtung seines Falles folgendes: Magen gedreht. Pylorus liegt im l. Hypochondrium; an der kleinen Kurvatur Anzeichen von Perigastritis. Peristaltik so träge, Entleerung so langsam, daß noch nach 56 St. Reste von Kontrastbrei im Magen gefunden werden. Mehrfache Durchleuchtung im Laufe mehrerer Wochen ergibt immer denselben Befund.

Auch *Neisels* konnte vermittels der Durchleuchtung einen Magenvolvulus konstatieren. Statt nach r. war der Pylorus nach l. gerichtet, so daß er unterhalb den unteren Milzfortsatz zu liegen kam.

Im Falle *Laszlos* zeigte sich folgender Röntgenbefund: Das Bariumwasser fließt statt von l. oben nach r. unten von l. wieder nach l., der kleinen Kurvatur folgend, nach oben. Pylorus neben der Cardia gelagert. Wiederholte Untersuchung ergibt dasselbe Bild: U-Form des Magens. Bei Profilaufnahme erscheint der Magen der hinteren Bauchwandangedrückt. Der Schatten zeigt zwei Flügel, woraus folgt, daß die Drehung 90° beträgt. Kolon bis zur Milzflexur armdick erweitert. Striktur unterhalb der Flexur. Das erweiterte Kolon drückt die große Kurvatur nach oben.

Beim Vergleich dieser Röntgenbefunde ergeben sich einige charakteristische Merkmale, die für die Diagnose eines partiellen Volvulus vor allem wichtig erscheinen.

Einmal weist die Senkung der Kontrastmasse auf der r. Seite der Wirbelsäule, wie sie von *Desternes* und *Baudon* und *Rosselet* beobachtet wurde, deutlich auf eine Verlagerung der Cardia und eines Teils des Magens nach r. hin. Die Austreibung der Kontrastmasse nach l. statt nach r., wie sie von *Laszlo* und besonders schön von *Weiß* festgestellt werden konnte, kann nur als Zeichen dafür gedeutet werden, daß der Pylorusteil des Magens nach l. verlagert worden ist. Auch *Howard* und *Neisels* sahen den Pylorus auf der l. Seite, der eine im Hypochondrium, der andere unterhalb des unteren Milzfortsatzes.

Wenn Zweifel über die richtige Deutung des abnormen Röntgenschattens bestehen, kann die Beobachtung von linksläufiger Peristaltik, wie sie im Falle *Weiß* gesehen wurde, wertvolle Anhaltspunkte geben. Wo der Röntgenbefund kein so eindeutiger ist, wie dies bei unserer eigenen Beobachtung der Fall war, wobei die Kontrastmaße nicht über die Stenosenstelle hinausrückte, dürfte vermittels einer oder wiederholter Kontrolldurchleuchtungen Aufschluß über die Natur des Durchgangshindernisses zu erlangen sein.

Im Falle *Rosselets* und *Gilberts* war der Röntgenbefund nicht weniger charakteristisch. Die Verlagerung hatte sich dabei in einer sagittalen Ebene vollzogen und manifestierte sich deshalb bei dorsoventralem Strahlengang in einer Überlagerung der gedrehten Magenteile.

Die Röntgendurchleuchtung ist ferner in einer anderen Hinsicht wertvoll geworden. Mit ihrer Hilfe ist es gelungen, zu zeigen, daß bei den Fällen von *Rosselet*, *Weiß* und bei unserem eigenen Fall zwischen der ersten und zweiten Durchleuchtung, bei *Rosselet* und *Gilbert* und *Moppert* sogar schon während der Beobachtung, offenbar durch die Schwere des Breies, vielleicht in Verbindung mit der Körperlage während der Durchleuchtung, eine spontane Rückbildung des Volvulus bewirkt wurde. Damit ist die Möglichkeit einer solchen, wie sie schon früher an Hand anamnestischer Befunde vermutet worden war, eindeutig bewiesen.

Die Behandlung wird in allen Fällen, wo keine spontane Rückbildung erfolgt, eine operative sein müssen, und zwar wird in akuten Fällen die Prognose wesentlich von der möglichst frühzeitigen Vornahme der Eingriffe abhängen.

Auch *Maginder*, der zuerst einen Versuch mit hohen Einläufen machte, erwähnt ausdrücklich, daß man mit solchen Versuchen nicht kostbare Zeit verlieren dürfe.

Wird die Operation frühzeitig ausgeführt, so sind die Aussichten auf Erfolg gute, da von 39 operierten Fällen 26 geheilt werden konnten.

Das Vorgehen wird von Fall zu Fall nach den vorliegenden anatomischen Verhältnissen und dem Allgemeinzustand des Patienten bestimmt werden müssen. Man wird in erster Linie darauf ausgehen, eine Reposition herbeizuführen.

Kocher weist darauf hin, daß es wünschenswert sei, bei der Laparatomie einen genügend langen Schnitt, zumal hoch genug hinauf, zu machen, um möglichste Übersicht zu schaffen; denn bei den Fällen, bei welchen sich Schwierigkeiten bei der Reposition ergaben, war hauptsächlich die mangelhafte Orientierung über die Lageverhältnisse schuld.

Die Reposition kann durch Tumoren (*Berg* II, *Saake*) oder durch Adhäsionen (*Langerhans, Mazzotti, Bourcart*) erschwert werden, so daß letztere zuerst durchtrennt werden müssen. Sehr starke Dilatation kann ebenfalls ein Hindernis für die Reposition abgeben (*Weiß*), und es wurde in vielen Fällen für nötig befunden, zuerst den Magen durch Punktion oder Inzision zu entleeren. Im allgemeinen dürfte die Reposition nicht allzu große Schwierigkeiten bereiten. In einigen Fällen erfolgte sie sogar sehr leicht (*Hermes, Payer, Kocher*).

Nach der Reposition müssen Maßnahmen getroffen werden, um eine Wiederholung des Volvulus zu verhindern und bestehende pathologisch-anatomische Verhältnisse zu beseitigen.

Berg (Fall 1), *Pendl, Payer, Wiesinger* und *Siegel* sahen zwar davon ab, den Magen irgendwie zu fixieren.

Von den Maßnahmen, die bei totalem Volvulus Anwendung gefunden haben, sind vor allem die Gastropexie (*Delangre, Tuffier* und *Jeanne, Thorek*) und die Gastroenterostomie zu nennen (*Türmoos, Niosi*).

Niosi macht darauf aufmerksam, daß die Gastropexie von zweifelhaftem Nutzen sei, wenn der Magen nur leicht an der Abdominalwand fixiert wird, daß aber Schmerzen und Störungen von seiten des Magens auftreten können, wenn die Fixation eine solide ist. Er glaubt, daß die Gastroenterostomie viel besser ein Rezidiv verhüte und nicht die unangenehmen Nebenerscheinungen im Gefolge habe wie die Gastropexie. *Orth* sah in seinem Fall, daß eine alte Gastroenterostomie den Volvulus nicht verhindert hatte. *v. Haberer* wandte in seinem Fall, der mit Karzinom kompliziert war, die Resektion an. Ebenso resezierte *Stanischeff* in seinem Fall die Pars pylorica des Magens.

Die Operationsmethoden bei Sanduhrmagen, die sich nach dem Sitz und der Art der Stenose, nach dem Sitz und der Ausdehnung vorhandener Adhäsionen, nach der Größe und Beweglichkeit der Magenteile richten müssen, bestehen in Gastroplastik, Gastro-Gastroanastomose, Gastroenterostomie, bei doppelter Stenose in Kombination der Gastroenterostomie mit Gastro-Gastroanastomose oder doppelter Gastroenterostomie, ganzer oder teilweiser Resektion (*Reinecke*).

Richter fügt diesen Methoden noch die Kurvaturplastik nach *Büdinger* an, welche in einer Längsinzision der freigelegten großen oder auch der kleinen Kurvatur und in querer Vernähung des Schnittes besteht. *Bourcart* nahm eine Gastroplastik vor. Im Falle *Lange* wurde eine Gastroenterostomie mit Erfolg gemacht. *Kocher* mußte bei der ersten Operation davon absehen, Maßnahmen zu treffen für die Verhütung eines Rezidivs. Es wurde aber eine Gastrojejunostomia inf. für eine zweite Operation vorgesehen. Schon nach 5 W. traten neue Beschwerden ein, die die Vornahme der geplanten zweiten Operation als nötig erscheinen ließen. Dabei wurde eine Gastrojejunostomia anterior ausgeführt. Dieselbe funktionierte aber nicht gut, da die Öffnung durch starke Muskelhyper-

trophie der Magenwand zu wenig dehnbar war, so daß durch ungenügende Entleerung neue Ileuserscheinungen auftraten. Nach einer Woche schon wurde ein dritter Eingriff notwendig, wobei schließlich eine Gastroplastik nach *Heinecke-Mikulicz* vorgenommen wurde.

Wie bei *Reinecke* wurde auch in unserem Falle zur Resektion des Magens geschritten, durch welche mit einem Schlag die Magenstenose als Ursache des Volvulus und das doppelte Ulcus beseitigt wurden. Gleichzeitig wurde damit eine wesentliche Verkleinerung des zu großen Magens und eine Besserung der Ptose erreicht.

Zusammenfassung.

1. Das Zustandekommen eines Magenvolvulus wird bedingt durch:

a) eine Volvulusbereitschaft des Magens, die auf Grund bestimmter pathologisch-anatomischer Veränderungen des Magens selbst oder seiner Nachbarorgane entsteht (Ptose, Verlängerung des Aufhängeapparates, Annäherung von Cardia und Pylorus, Dilatation, Adhäsionen, Strangbildungen, Sanduhrmagen und Tumoren), und

b) eine den Volvulus auslösende Ursache (Trauma, Überfüllung des Magens, Peristaltik, Bauchpresse, Brechakt).

2. Der Mechanismus ist abhängig von der Drehungsachse und der Drehungsrichtung. Man unterscheidet:

a) einen mesenterio-axialen Volvulus und

b) einen organo-axialen Volvulus.

Bei beiden Formen kann die Drehung nach vorn (Volvulus anterior) oder nach rückwärts (Volvulus posterior) vorsichgehen. Ebenso kann in beiden Fällen das Colon die Drehung mitmachen (Volvulus infracolicus) oder nicht mitmachen (Volvulus supracolicus).

Die Bewegungen können in verschiedener Weise kombiniert sein.

3. Klinisch unterscheidet man nach dem Grad der Drehung:

a) den totalen akuten Volvulus und

b) den partiellen chronischen Volvulus,

weil der totale Volvulus mit vollständigem Verschluß meist akut, der partielle mit nur teilweisem Verschluß meist chronisch verläuft.

Das Bild des akuten Volvulus ist das des gastrischen Ileus. Differentialdiagnostisch kommen vor allem die akute Pylorusblockade durch Schieber-, Kugelventil- und Pfropfverschluß des Pylorus durch in den Pförtner einpfropfbare Geschwülste des Magens und

die Invagination von Tumoren und Wucherungen der inneren Magenwand in den Pylorus und das Duodenum in Betracht.

Das Bild des chronischen Volvulus ist nicht charakteristisch. Für die Erkennung kommt der Durchleuchtung besondere Bedeutung zu.

4. Die Behandlung besteht in Reposition des gedrehten Magens und Beseitigung der pathologisch-natomischen Verhältnisse. Hierbei wird neben Notbehelfen, wie der Gastropexie und der Gastroenterostomie, vor allem die Resektion Anwendung finden müssen.

Barbacci, Volvolo gastrico in stomaco a clessidra per malformazione congenita. Riforma med., Napoli 1916; cit. bei *Modiano*. — *Berg*, Zwei Fälle von Achsendrehung des Magens. Nord. med. Ark. N. F. **8**, Nr. 19 (Stockholm 1897). (Festband für *Axel Key* in deutscher Sprache). — *Berti*, Singolare attordigliamento dell'esophago col duodeno seguita da rapida morte. Gaz. med. italiana, prov. venete **9** (Padova 1866). — *Boehm*, Dtsch. med. Wschr. **1905**, Nr. 49. — *Bonsdorff*, Volvulus ventriculi. Finska Läk.sällsk. Hdl. **51**, Nr. 8; ref. Hildebrands Jahresber. **15** (1910). — *Borchardt*, Arch. klin. Chir. **74** (1904). — *Bourcart*, Estomac biloculaire avec torsion de la poche musculaire. Rev. de Chir. **48** (1913). — *Boysen*, Arch. klin. Chir. **1921**. — *Chambrelent* et *Princeteau*, Sur un cas de hernie diaphragmatique congénitale. J. Méd. Bordeaux **1897**, Nr. 9. — *Closky*, Strangulated diaphragmatic hernia. Lancet **1895**. — *Collischon*, Beitrag zur Casuistik der Form- und Lagerungsstörungen des Magens. Inaug. Diss. Kiel 1888. — *Cordier*, A case of diaphragmatic hernia. Ann. Surg. **1897**. — *Daxenberger*, Münch. med. Wschr. **1906**, Nr. 7. — *Dehio*, Zbl. Chir. **1903**, Nr. 29. — *Deinert*, Ein Fall von Hernia diaphragmatica traumatica. Inaug.-Diss. Würzburg 1887. — *Delangre*, Volvulus de l'estomac infracolique et antiperistaltique. Rev. de Chir. **1907**, Nr. 11. — *Desternes* et *Baudon*, Inversion totale de l'estomac par distention gazeuse de l'intestin. Arch. Électr. méd. Bordeaux 1912. — *Dini*, Distopia della milza con strangulamento rotatorio dello stomaco. L'Imparziale **1897**. — *Dubs, J.*, Dtsch. Z. Chir. **151** (1919). — *Dujon*, Le volvulus de l'estomac. Rev. de Chir. **1902**; Gaz. méd. de Paris **1903**. — *Filippsberg, K.*, Dtsch. med. Wschr. **1924**, Nr. 5. — *Fisher*, Diaphragmatic hernia; perforation of the stomach. Lancet **1897**. — *Gill*, Volvulus of the stomach. Irish J. med. Sci. **1925**, Nr. 44. — *Giorgacopulo*, Z. orth. Chir. **1922**, H. 3. — *v. Haberer*, Dtsch. Z. Chir. **1912**. — *Hahn*, 1907. Ref. bei *Mühlfelder* auf Grund schriftlicher Mitteilung. — *Hamdi*, Dtsch. Z. Chir. **79** (1905). — *Hedlund*, Magenileus, Volvulus und Incarzeration. Nord. med. Ark. (Festschr. f. *J. Berg*). — *Heidenhain*, Dtsch. Z. Chir. **76**. — *Helsingen*, Ein Fall von Volvulus des Magens. Norsk Mag. Laegevidensk. **1926**, Nr. 1. — *Henschen, C.*, Arch. klin. Chir. **1927**. — *Hermes*, Dtsch. Z. Chir. **1908**. — *Hildebrand* u. *Heß*, Münch. med. Wschr. **1905**, Nr. 16. — *Hirsch*, Münch. med. Wschr. **1900**, Nr. 29. — *Holzknecht* u. *Jonas*, Dtsch. med. Wschr. **1906**, Nr. 23. — *Howard*, Ein Fall von Dauervolvulus des Magens. Prensa méd. argent. **1924**, Nr. 20. — *Humphrey, Nockolds*, Volvulus of the stomach. Brit. J. Surg. **1924**. — *Jaulin, Limouzy* et *Marie*, 1919. Cit. bei *Rosselet* et *Gilbert*. — *Jean, M. G.*, Volvulus de l'estomac. Bull. Soc. nat. Chir. **1927**, Nr. 3. — *Johnson* u. *Permann*, Über Diaphragmabrüche. Hygiea **1906**, Nr. 6. — *Iselin;* Dtsch. Z. Chir. **1907**. — *Kelling*, Arch. klin. Chir. **64** (1901). — *Kerr*, Volvulus of the stomach. Ann. Surg. **1912**. — *Klee*, Handb.

d. norm. u. pathol. Physiol., (*Bethe, v. Bergmann, Embden, Ellinger*) **3** (1927). — *Kocher*, Dtsch. Z. Chir. **1914**. — *Krimholtz*, 1911; ref. bei *Kerr*. — *Kußmaul*, Die peristaltische Unruhe des Mageus. Volkmanns Sammlung Nr. 181. — *Lange*, Beitrag zur Kasuistik des Magenvolvulus. Inaug.-Diss. Erlangen 1917. — *Langerhans*, Virchows Arch. **111** (1888). — *Lapointe*, Volvulus de l'estomac. Bull. Soc. nat. chir. Paris **1918**. — *Laszlo*, Fall von chronischem Magenvolvulus. Orv. Hetil. **1926**, Nr. 12. — *Lenorment*, Le volvulus de l'estomac. Presse méd. **1912**, Nr. 39. — *Leriche*, Volvulus post-opératoire de l'estomac. Lyon méd. **121**, Nr. 33 (1913). — *Leven* et *Barret*, Radioscopie gastrique. L'estomac du nourrisson. Presse méd. **1906**, Nr. 63. — *Mackenzie* and *Battle*, A case of strangulation of the stomach. Lancet **1901**. — *Maginder*, Zbl. Chir. **1912**, Nr. 11. — *Maksimowitsch*, Arch. klin. Chir. **1927**, H. 1. — *Mauclaire*, Korresp.bl. Schweiz. Ärzte **1900**, Nr. 16. — *Meyer, A. W.*, Ein Fall von wahrer, angeborener Zwerchfellhernie, begleitet von einer Drehung des Magens um 180°. J. of Anat. a. Physiol. **48** (1914). — *Modiano*, Contribution à l'étude du volvulus idiopathique de l'estomac. Diss. Paris 1920. — *Moppert*, Forme chronique du volvulus de l'estomac. Ref. Presse méd. **1923**, Nr. 85. — *Mühlfelder*, Über den Volvulus des Magens. Inaug.-Diss. Berlin 1910; Arch. Verdgskrkh. **1911**. — *Naumann*, Hernia diaphragmatica. Inaug.-Diss. Kopenhagen 1888. — *Neisels*, Torsion des Magens. Acta radiol. **4**, H. 4 (1925). — *Neumann*, Dtsch. Z. Chir. **1906**. — *Nieden*, in *Kirschner-Nordmann*, Die Chirurgie **1926**, Lief. 10. — *Niosi*, Contributio alla connoscenza del volvolo dello stomaco. Riforma med., Palermo 1907; Ref. Zbl. Chir. **1920**. — *Oltmann*, Ein Fall von hernienartiger Vorwölbung des Zwerchfells mit Achsendrehung und Zerreißung des Magens. Inaug.-Diss. Kiel 1899. — *Orth*, Wien. klin. Wschr. **1913**, Nr. 26. — *Payer, A.*, Mitt. Grenzgeb. Med. u. Chir. **20** (1909). — *Pendl*, Wien. klin. Wschr. **1904**, Nr. 17. — *Reinecke*, Dtsch. Z. Chir. **1912**. — *Richter*, Dtsch. Z. Chir. **1914**. — *Rosenberg*, Berl. klin. Wschr. **1906**, Nr. 39. — *Rosselet*, Contribution à l'étude du volvulus de l'estomac. J. de Radiol. **1920**. — *Rosselet* et *Gilbert*, Observation radiologique d'un volvulus de l'estomac. J. de Radiol. **1922**. — *Roussy* et *Boudet*, Hernie diaphrag. étranglée. Bull. Soc. Anat. Paris **1904**. — *Saake*, Virchows Arch. **1893**. — *Siegel*, Zbl. Chir. **1921**, Nr. 18. — *Simmonds*, Über Form und Lage des Magens unter normalen und abnormalen Bedingungen, mit zahlreichen photographischen Aufnahmen an Leichen. Jena 1907. — *Sinjuschin*, Zbl. Chir. **1907**. — *Sohn, Ad.*, Dtsch. Z. Chir. **1921**. — *Spivac*, Wien. med. Presse **1905**, Nr. 2. — *Stanischeff*, Ref. Z.org. Chir. **1924**, H. 3. — *Thorek*, Acute total volvulus of the stomach. J. amer. med. Assoc. Chicago 1923. — *Tuffier* et *Jeanne*, Le volvulus de l'estomac. Rev. Gynec. **1912**, Nr. 39. — *Türmoos*, Zbl. Chir. **1909**. — *Vignolo*, Contributio allo studio del volvolo dello stomaco. Lig. medica, Genova 1915. — *Walther*, Über Volvulus bei kongenitalem Sanduhrmagen. Inaug.-Diss. Freiburg i. Br. 1911. — *Schüle*, Arch. Verdgskrkh. **1911**. — *Weiß*, Fortschr. Röntgenstr. **1923**. — *Wiedenmann*, Berl. klin. Wschr. **1901**, Nr. 11. — *Wiesinger*, Dtsch. med. Wschr. **1901**. — *Wieting*, Dtsch. Z. Chir. **82**. — *Wilke*, Münch. med. Wschr. **1907**. — *Wiinkfield*, A case of supposed passage of the stomach through a vent in the vent into the pleural cavity, the result of an injury; recovery. Lancet **1897**.

Meinem hochverehrten Lehrer

Herrn Prof. Dr. *C. Henschen* spreche ich meinen besten Dank aus für die Anregung zu der vorliegenden Arbeit, sowie für das rege Interesse und die freundliche Unterstützung, die er mir bei der Durchführung derselben zuteil werden ließ.